J. BRIZON & J. CASTAING
INTERNES DES HOPITAUX DE PARIS

# LES FEUILLETS D'ANATOMIE

POUR LA PRÉPARATION DES CONCOURS HOSPITALIER
ET DES EXAMENS DE LA FACULTÉ DE MÉDECIN

FASCICULE VIII

## NERFS DU MEMBRE SUPÉRIEUR

PLEXUS BRACHIAL — NERF MÉDIAN — NERF MUSCULO-CUTANÉ NERF BRACHIAL CUTANÉ INTERNE ET SON ACCESSOIRE — NERF CUBITAL — NERF CIRCONFLEXE — NERF RADIAL — INNERVATION SENSITIVE DE LA MAIN — CANAL CARPIEN — TABATIÈRE ANATOMIQUE

LIBRAIRIE MALOINE S.A.
27, RUE DE L'ÉCOLE DE MÉDECINE, PARIS

# PLEXUS BRACHIAL

Le plexus brachial est formé par la réunion des branches antérieures des nerfs rachidiens qui se distribuent aux muscles et aux téguments de la ceinture scapulaire et du membre supérieur.

C'est-à-dire par : les 4 derniers nerfs cervicaux (C5, C6, C7, C8) et le 1er nerf dorsal.

## I — CONSTITUTION

Les branches antérieures des nerfs rachidiens s'anastomosent d'une façon complexe et forment des troncs primaires et secondaires.

### 1° TRONCS PRIMAIRES

— La branche antérieure de C5 reçoit une anastomose de C4 et s'unit à la branche antérieure de C6 pour former le **premier tronc primaire** (ou tronc primaire supérieur)

— La branche antérieure de C7 forme le **deuxième tronc primaire** (ou tronc primaire moyen).

— La branche antérieure de C8 s'unit à celle de D1 pour former le **troisième tronc primaire** (ou tronc primaire inférieur).

### 2° TRONCS SECONDAIRES

Chaque tronc primaire se divise en 2 branches : antérieure et postérieure.
Elles vont constituer les troncs secondaires.

— La réunion des branches postérieures des 3 troncs primaires forme le **tronc secondaire postérieur.**

— Les branches antérieures du 1er et du 2e tronc primaire se réunissent en formant le **tronc secondaire antéro-externe.**

— La branche antérieure du 3e tronc primaire constitue le **tronc secondaire antéro-interne.**

## II — RAPPORTS

Dans son ensemble, il forme un triangle :

— à base interne répondant à la colonne vertébrale de C4 à D1,

— à sommet externe situé dans le creux axillaire (1).

Il est oblique en bas et en dehors.

Situé d'abord à la partie inférieure de la région latérale du cou,
puis derrière la clavicule et dans le creux axillaire.

### 1° AU COU

- Les racines sortent du trou de conjugaison et passent entre les muscles inter-transversaires,
  appliquées à la face supérieure des apophyses transverses.
  Les 2 dernières racines passent dans la fossette sus-et rétro-pleurale.

---

(1) En réalité, il est rétréci au niveau de la clavicule et s'élargit un peu à la naissance de ses branches terminales; de sorte qu'il représente 2 triangles opposés par leur sommet (Hovelacque).

- Puis le plexus passe entre les scalènes moyen et antérieur.
- Traverse la partie inférieure du triangle sus-claviculaire (croisé par l'omo-byoïdien, il est surtout en rapport avec le triangle omo-claviculaire).

L'artère sous-clavière, reposant sur la 1re côte, est située en avant et au-dessous de l'ensemble du plexus;
ses branches supérieures et postérieures sont en rapport avec lui.

**2° DANS LE CREUX AXILLAIRE**

- Il y pénètre par le sommet de la pyramide axillaire;
  les troncs secondaires se disposent à la face postéro-externe de l'artère axillaire, de dehors en dedans :
  — tronc secondaire antéro-externe,
  — tronc secondaire antéro-interne,
  — tronc secondaire postérieur.
- Au-dessus du petit pectoral, la disposition des troncs secondaires se modifie :
  — le tronc antéro-externe se place à la face antéro-externe de l'artère,
  — le tronc antéro-interne croise la face postérieure de l'artère, et apparaît entre artère et veine axillaire,
  — le tronc postérieur reste à la face postérieure de l'artère.
- Derrière le petit pectoral, le plexus donne ses branches terminales.

## II — BRANCHES COLLATÉRALES

Elles sont surtout motrices, destinées aux muscles de la région scapulaire.
Elles naissent assez haut de la face antérieure ou de la face postérieure du plexus ou de ses racines.

### A — BRANCHES ANTÉRIEURES

Elles sont destinées aux muscles antérieurs de la ceinture scapulaire.

**1° NERF DU SOUS-CLAVIER**

naît — soit de la branche antérieure du 1er tronc primaire,
— soit du tronc secondaire antéro-externe,
descend en avant du plexus brachial et en dehors du phrénique.
Il se divise en 2 rameaux :
— l'un anastomotique avec le phrénique,
— l'autre se rend au sous-clavier en passant en avant et en arrière de la veine sous-clavière.

**2° NERF DU GRAND PECTORAL**

Il se présente sous 2 formes :

- **Un nerf unique du grand pectoral**
  naît du tronc secondaire antéro-externe,
  croise la face antérieure de l'artère axillaire,
  se divise en 2 branches :
  — l'une anastomotique, participant à l'anse des pectoraux,
  — l'autre musculaire, gagnant la face profonde du muscle à travers l'aponévrose clavi-pectoro-axillaire.
- **Deux nerfs du grand pectoral**
  — *le nerf supérieur* naît du 1er tronc primaire ou de sa branche antérieure, croise la face antérieure de l'artère axillaire et rejoint le chef claviculaire du muscle.

— *le nerf inférieur* naît de la branche antérieure du 2e tronc primaire,
croise l'axillaire au-dessous de l'acromio-thoracique et se divise en 2 branches :
— l'une anastomotique, participant à l'anse des pectoraux,
— l'autre musculaire.

**3° NERF DU PETIT PECTORAL**

Naît du tronc secondaire antéro-interne,
croise la face postérieure de l'artère axillaire,
s'insinue entre artère et veine et se divise en 2 branches :
— l'une anastomotique,
— l'autre musculaire.

**L'anse des pectoraux** est formée par l'union des 2 branches anastomotiques des nerfs du grand et du petit pectoral.
Elle est appliquée à la face antérieure de l'axillaire, sous-tendant la crosse de l'acromio-thoracique.
Elle donne des rameaux musculaires pour les 2 pectoraux.

## B — BRANCHES POSTÉRIEURES

Elles sont destinées aux muscles postérieurs de la ceinture scapulaire.

**1° NERF SUS-SCAPULAIRE**

Naît du 1er tronc primaire.
Se porte vers la fosse sus-épineuse où il pénètre en traversant l'échancrure coracoïdienne (au-dessous du ligament coracoïdien qui le sépare de l'artère scapulaire supérieure).
Il parcourt la fosse sus-épineuse, accompagné de l'artère,
puis contourne le bord externe de l'épine,
et se termine dans la fosse sous-épineuse.
Il donne des rameaux : — aux muscles sus et sous-épineux,
— à l'articulation de l'épaule.

**2° NERF DE L'ANGULAIRE ET DU RHOMBOÏDE**

Naît de C5.
repose sur le scalène moyen puis sur l'*angulaire* auquel il envoie des filets,
contourne ce muscle et descend à la face antérieure du *rhomboïde* auquel il donne des rameaux jusqu'à son bord inférieur.

**3° NERD DU GRAND DENTELÉ** (nerf respiratoire de Ch. Bell).

Naît par 2 racines de C5 et C6.
Descend en arrière du plexus brachial,
puis sur la face superficielle du grand dentelé, accompagné de l'artère mammaire externe.
Il envoie des filets à chacune des digitations du muscle.

**4° NERF SUPÉRIEUR DU SOUS-SCAPULAIRE**

Naît du tronc secondaire postérieur ou de la branche postérieure du 1er tronc primaire.
Il pénètre à la partie supérieure de la face antérieure du muscle et se distribue à ses faisceaux supérieurs.

**5° NERF INFÉRIEUR DU SOUS-SCAPULAIRE**

Inconstant ; il naît du tronc secondaire postérieur.
Il s'applique à la face antérieure du muscle et se distribue à ses faisceaux inféro-externes.

**6° NERF DU GRAND ROND**

Naît du tronc secondaire postérieur.
Il descend verticalement appliqué sur le sous-scapulaire,
pénètre le grand rond par sa face antérieure, près de son origine.
Il peut donner un rameau accessoire au sous-scapulaire.

**7° NERF DU GRAND DORSAL**

Naît du tronc secondaire postérieur (1).
Il descend sur le muscle sous-scapulaire, en dehors du nerf du grand rond;
pénètre le grand dorsal à la face antérieure de son tendon, près du bord axillaire de l'omoplate.

**C — 1° NERFS DES INTER-TRANSVERSAIRES**

Naissent des racines et sont destinés aux muscles inter-transversaires antérieurs et postérieurs des 4 derniers espaces (1 filet par muscle).

**2° NERFS DES SCALÈNES**

Naissent des racines.
— Le scalène antérieur reçoit un filet de C5.
— Le scalène moyen reçoit 3 filets venant des racines C6 à C8.
— Le scalène postérieur reçoit un filet de C7.

## IV — BRANCHES TERMINALES

Elles naissent derrière le petit pectoral.

- **Le tronc secondaire antéro-externe** se divise en :
  — nerf musculo-cutané,
  — racine externe du nerf médian.
- **Le tronc secondaire antéro-interne** donne de haut en bas :
  — nerf accessoire du brachial cutané interne,
  — nerf brachial cutané interne,
  — nerf cubital,
  — racine interne du nerf médian.
- **Le tronc secondaire postérieur** se divise en :
  — nerf radial,
  — nerf circonflexe (2).

---

(1) Ces 3 nerfs ont une origine très variable. Assez souvent, un seul ou plusieurs se détachent par un tronc commun avec le nerf circonflexe.

(2) Le nerf circonflexe est souvent décrit comme une branche collatérale; le nerf radial est, dans ce cas, la seule branche terminale du tronc secondaire postérieur.

# NERF MÉDIAN

Volumineuse branche terminale du plexus brachial.
Nerf *mixte* partageant avec le cubital l'innervation des muscles de la flexion et contribuant à l'innervation sensitive de la main.

**ORIGINE :**

— Dans le creux axillaire, en arrière du petit pectoral.
— Par 2 *racines :* — l'*interne* vient de la bifurcation du tronc secondaire antéro-interne (avec le cubital),
— l'*externe* vient de la bifurcation du tronc secondaire antéro-externe (avec le musculo-cutané) (1).

Les 2 racines se réunissent en avant de l'artère axillaire formant un V ouvert en haut : *la fourche du médian.*
— Le nerf est constitué de fibres venant de C6, C7, C8, D1.

**TRAJET :**

— Traverse la partie inférieure du creux axillaire.
— Parcourt le canal brachial, dans la loge antérieure du bras.
— Au pli du coude, il s'engage dans la gouttière bicipitale interne.
— Descend verticalement et médian, dans la loge antérieure de l'avant-bras.
— Passe dans le canal carpien.

**TERMINAISON :**

A la main, au bord inférieur du ligament annulaire antérieur du carpe.

## RAPPORTS

### I — DANS LE CREUX AXILLAIRE

Le nerf médian, oblique en bas et en dehors, chemine dans la partie inféro-externe du creux axillaire.

**1° RAPPORTS AVEC LES PAROIS :**

- **En avant :**

Il est près de la partie inférieure de la paroi antérieure formée par :
— la partie inférieure du petit pectoral;
— le segment pectoro-axillaire de l'aponévrose clavi-pectoro-axillaire, formant le ligament suspenseur de Gerdy;
— le grand pectoral, plus superficiel.

---

(1) Le médian s'anastomose au bras avec le musculo-cutané. Cette anastomose constitue une véritable racine accessoire. Elle contient des fibres du médian qui ont suivi le musculo-cutané sur une partie de leur trajet.

- **En arrière :**

Il est loin de la partie inférieure de la paroi postérieure, formée par :

— la partie inférieure du sous-scapulaire;
— les tendons accolés du grand rond et du grand dorsal;
— entre les deux, apparaît la longue portion du triceps qui sépare le trou carré de Velpeau du triangle omo-tricipital.

- **En dehors :**

Il se rapproche de la paroi externe que constitue le coraco-biceps.

- **En dedans :**

Il est loin de la paroi interne formée par le gril costal, recouvert du grand dentelé.
Il en est séparé, en bas, par la *base du creux axillaire*, qui remonte en dôme, constituée par :

— *l'aponévrose profonde*, provenant du feuillet postérieur de l'aponévrose clavi-pectoro-axillaire et dont le bord externe forme l'arc axillaire.
— *l'aponévrose superficielle.*

**2° RAPPORTS AVEC LES ORGANES VASCULO-NERVEUX :**

Le nerf médian est à la face antérieure du paquet vasculo-nerveux.

- *L'artère axillaire* est en arrière et un peu en dedans.
  La fourche du médian s'applique à sa face antérieure, puis le nerf descend sur la face antéro-externe de l'artère.
  Elle donne l'artère de la fourche du médian et la circonflexe antérieure qui passe en arrière du nerf.
- *La veine axillaire* est nettement en dedans mais le canal veineux collatéral recouvre plus ou moins le médian.
- Le groupe huméral des *ganglions lymphatiques* est à distance en dedans.
- *Les branches du plexus brachial :*

— En dehors : — *le musculo-cutané*, va perforer le coraco-brachial.
— En dedans : — *le cubital*, situé entre artère et veine axillaire,
— *le brachial cutané interne* et son accessoire.
— En arrière : — *le radial* descend derrière l'artère,
— *le circonflexe* s'éloigne vers le trou carré de Velpeau.

Le nerf médian quitte le creux axillaire, en passant sous l'arc axillaire tendu du coraco-brachial au bord axillaire de l'omoplate.

## II — AU BRAS

Il est dans le canal brachial de Cruveilhier, à la partie interne de la loge antérieure de l'avant-bras.

**1° Le canal brachial est limité par :**

- *En avant et en dehors :* — le coraco-brachial en haut,
  — le biceps en bas.
  Ces deux muscles débordent plus ou moins à la face antérieure du paquet vasculo-nerveux.
- *En arrière :* la cloison intermusculaire interne;
  — elle ne remonte pas au delà du 1/3 moyen du bras. Au-dessus, elle est représentée par un simple feuillet celluleux recouvrant le triceps brachial.

— à sa partie inférieure, elle donne insertion au brachial antérieur qui la sépare du paquet vasculo-nerveux.

- *En dehors :* l'interstice séparant le biceps du coraco-brachial en haut et du brachial antérieur en bas.
- *En dedans :* — l'aponévrose brachiale,
  — perforée par la veine basilique et le nerf brachial cutané interne.

**2° Dans le canal brachial, le médian répond :**

- *L'artère humérale* est satellite du médian;
  — en haut, le nerf est en dehors d'elle;
  — puis il la croise en X allongé en passant en avant de l'artère;
  — pour se placer sur son flanc interne.

  Elle est accompagnée de ses *2 veines collatérales*, l'interne recevant la veine basilique et des *troncs lymphatiques profonds*.
- *Les nerfs* sont proches à la partie supérieure du canal, mais perdent rapidement tout rapport direct :
  — *le musculo-cutané* est en dehors; il perfore le coraco-brachial et descend entre le biceps et le brachial antérieur;
  — *le cubital* est postéro-interne; il passe dans la loge postérieure, en arrière de la cloison intermusculaire interne;
  accompagné de la collatérale interne supérieure et du nerf collatéral cubital;
  — *le brachial cutané interne* est en dedans et devient rapidement sus-aponévrotique,
  — *le radial* file, par la fente huméro-tricipitale, à la face postérieure de l'humérus.

## III — AU PLI DU COUDE

Le médian s'infléchit en bas et en dehors, vers l'axe du membre.

Il est d'abord dans la gouttière bicipitale interne, puis passe entre les 2 chefs du rond pronateur avant de s'engager sous l'arcade du fléchisseur commun superficiel.

### A — Dans la gouttière bicipitale interne

**1° La gouttière est limitée par :**

- En arrière : — le brachial antérieur,
  — qui sépare le nerf de l'articulation du coude.
- En dedans : — le chef épitrochléen du rond pronateur et les autres muscles épitrochléens.
- En dehors : — le tendon du biceps.
- En avant : — l'aponévrose brachiale,
  — renforcée par l'expansion aponévrotique du biceps,
  — sur laquelle cheminent la veine médiane basilique et le brachial cutané interne.

**2° Dans la gouttière, le nerf répond à :**

— *L'artère humérale*, située en dehors, accompagnée de ses *veines satellites*, recevant la communicante du pli du coude.

— *La collatérale interne inférieure* qui passe en arrière du nerf, puis descend en dedans de lui pour s'anastomoser avec la récurrente cubitale antérieure.

B — ENTRE LES 2 CHEFS DU ROND PRONATEUR

Toujours oblique en bas et en dehors.
Il passe entre : — en avant, le chef épitrochléen du rond pronateur,
— en arrière, le chef coronoïdien du rond pronateur.

Au bord supérieur du rond pronateur, l'artère humérale se divise :
— *La radiale* reste en dehors du médian.
— *La cubitale* croise en arrière le nerf médian, mais en est séparée par le chef coronoïdien du rond pronateur.
Elle donne là le tronc des récurrentes et le tronc des interosseuses.

Le nerf pénètre à l'avant-bras en s'engageant sous l'arcade du fléchisseur commun superficiel.

## IV — A L'AVANT-BRAS

Le médian descend verticalement, suivant l'axe médian de la loge antérieure de l'avant-bras.
Il est à la face profonde du fléchisseur commun superficiel et dans la gaine du muscle.
Il est accompagné par l'*artère du nerf médian*, branche de l'interosseuse antérieure.

### 1° DANS LES 2/3 SUPÉRIEURS DE L'AVANT-BRAS

Le nerf est profond, masqué par le corps musculaire du fléchisseur superficiel.
Il répond :

- **En avant :** — Le fléchisseur commun superficiel. Le nerf est en arrière du tendon digastrique puis du corps musculaire inférieur de l'index.
- **En arrière :** — L'interstice qui sépare le fléchisseur propre du pouce en dehors, du fléchisseur commun profond en dedans.
  — Le paquet vasculo-nerveux interosseux antérieur descend entre les 2 muscles.
- **En dehors :** — L'artère et le nerf radial sont à distance,
  — recouverts par le long supinateur.
- **En dedans :** — L'artère et le nerf cubital sont à distance, contenus dans la loge du fléchisseur commun profond,
  — recouverts par le cubital antérieur.

### 2° AU 1/3 INFÉRIEUR DE L'AVANT-BRAS

Les muscles deviennent tendineux : le médian est plus superficiel.

- Il se dégage de la face profonde du fléchisseur commun superficiel; il est successivement :
  — en arrière du tendon de l'index,
  — en dehors du tendon de l'index,
  — en avant de celui-ci quand il se porte en dehors du tendon du médius.
- Il répond donc à la partie toute inférieure de la région à :
  — En arrière : le tendon de l'index.
  — En dedans : le tendon du médius, et le paquet cubital, plus en dedans.
  — En dehors : le grand palmaire qui le sépare de l'artère radiale.
  — En avant : l'aponévrose antibrachiale.

## V — AU POIGNET

Le médian traverse le canal carpien, et se divise au bord antérieur du ligament annulaire antérieur du carpe.

Il est un peu en dehors de l'axe médian et répond :

- **En arrière :** — Le tendon fléchisseur de l'index,
  — qui le sépare du canal carpien osseux, en particulier le semi-lunaire.
- **En avant :** — Le ligament annulaire antérieur du carpe,
  — la terminaison du petit palmaire.
- **En dehors :** — Le tendon du fléchisseur propre du pouce entouré de la gaine radiale,
  — plus à distance, le grand palmaire et le tubercule du scaphoïde, contourné par l'artère radiale.
- **En dedans :** — le tendon fléchisseur du médius,
  — le cul-de-sac prétendineux de la gaine cubitale qui n'atteint pas le nerf (1)
  — plus loin, en avant du ligament annulaire et dans la loge de Guyon : le paquet cubital.

## BRANCHES COLLATÉRALES

1° **FILETS VASCULAIRES** pour l'artère humérale.

2° **RAMEAU ARTICULAIRE** pour la partie antéro-interne du coude.

3° **NERF SUPÉRIEUR DU ROND PRONATEUR**

— Il naît au niveau de l'épitrochlée et se porte en dedans,
— se rend au chef épitrochléen du rond pronateur.

4° **NERF DES MUSCLES DE LA COUCHE SUPERFICIELLE DE L'AVANT-BRAS**

— 1 ou 2 troncs se détachent entre les 2 chefs du rond pronateur,
— se portent en dedans et se divisent en branches qui peuvent naître directement du tronc pour : — le chef coronoïdien du rond pronateur,
— les grand et petit palmaires,
— le fléchisseur commun superficiel.

5° **NERF DES MUSCLES DE LA COUCHE PROFONDE DE L'AVANT-BRAS**

Il naît à hauteur de l'arcade du fléchisseur commun superficiel et se divise en 3 branches :

— *Nerf du fléchisseur propre du pouce.*
— *Nerf du fléchisseur commun profond*, qui n'innerve que les *2 chefs externes* du muscle (les 2 chefs internes sont innervés par le cubital).
— *Nerf interosseux antérieur*, qui descend avec l'artère interosseuse antérieure, entre le fléchisseur propre du pouce et le fléchisseur commun profond, en avant du ligament interosseux.

Il donne des filets pour : — le radius et le cubitus,
— le fléchisseur propre du pouce et le fléchisseur commun profond,
— le carré pronateur.

Il se termine au niveau des articulations du carpe.

6° **NERF DU VENTRE INFÉRIEUR DU FLÉCHISSEUR SUPERFICIEL DE L'INDEX**

Il naît à la partie moyenne de l'avant-bras.

---

(1) Le nerf apparaît entre les 2 gaines, radiale et cubitale, qui adhèrent au ligament annulaire antérieur du carpe. Il est ainsi dans une sorte de canal fibreux où il est parfaitement libre.

**7° NERF CUTANÉ PALMAIRE**

Il naît à 3 ou 4 cm au-dessus du poignet;
traverse l'aponévrose et passe en avant du ligament annulaire;
se distribue à la peau de la paume de la main et de l'éminence thénar (où il s'anastomose avec le rameau thénarien du radial et le musculo-cutané).

## BRANCHES TERMINALES

Le médian se divise à la partie inférieure du canal carpien en 2 troncs, interne et externe (mais les branches peuvent naître directement du nerf).

### 1° TRONC EXTERNE

Le plus volumineux, il donne de dehors en dedans :

**1° RAMEAU THÉNARIEN** (moteur).

— se porte en dehors et décrit une courbe à concavité supéro-externe;
— pénètre dans l'éminence thénar près de sa base et passe en avant du tendon du fléchisseur propre du pouce, entouré de la gaine radiale;
— se divise en 3 branches pour : — le *court abducteur du pouce,*
— l'*opposant du pouce,*
— le *chef superficiel du court fléchisseur du pouce.*

**2° NERF COLLATÉRAL PALMAIRE EXTERNE DU POUCE**

— longe le bord interne du court fléchisseur du pouce,
— puis le bord interne du pouce jusqu'à la phalange unguéale.

**3° NERF INTEROSSEUX DU Ier ESPACE**

très court, reposant sur l'abducteur du pouce, il se divise rapidement en :
— *Nerf collatéral palmaire interne du pouce,* qui descend jusqu'à la phalange unguéale.
— *Nerf collatéral palmaire externe de l'index,* qui descend jusqu'à la phalange unguéale.
Il a donné un rameau au 1er lombrical.

### 2° TRONC INTERNE

Il se divise très vite en 3 branches :

**1° NERF INTEROSSEUX DU IIe ESPACE**

— descend en avant du 2e espace, le long du 2e lombrical,
— donne un rameau au 2e lombrical,
— se divise en : — nerf collatéral palmaire interne de l'index,
— nerf collatéral palmaire externe du médius.

**2° NERF INTEROSSEUX DU IIIe ESPACE**

— oblique en bas et en dedans, repose sur le 3e lombrical,
— se divise en : — nerf collatéral palmaire interne du médius,
— nerf collatéral palmaire externe de l'annulaire.

**3° FILET ANASTOMOTIQUE** avec la branche superficielle du cubital.

**Les nerfs interosseux** cheminent dans la loge palmaire moyenne, en avant des fléchisseurs. Ils croisent l'arcade palmaire superficielle.

**Chaque nerf collatéral,** accompagné en arrière de l'artère collatérale, chemine sur la face antéro-latérale du doigt et va jusqu'à la phalange unguéale.

Il donne des rameaux dorsaux, en particulier pour les 2 dernières phalanges, qui assurent seuls l'innervation de leur face dorsale (le collatéral dorsal ne dépasse pas la 1re phalange).

***ANASTOMOSES***

Le nerf médian s'anastomose avec :

- *Le musculo-cutané :* — au bras,
  — à l'éminence thénar.
- *Le cubital :* — à l'avant-bras : anastomose directe suivant l'artère humérale et dans le fléchisseur commun profond,
  — à la main et aux doigts,
  — dans l'éminence thénar (anastomose de Riche et Cannieu entre la branche profonde du cubital et le rameau thénarien du médian).
- *Le radial :* — au niveau de l'éminence thénar et aux doigts.

***TERRITOIRE :***

- **Moteur :** — tous les muscles de la loge antérieure de l'avant-bras sauf le cubital antérieur et les 2 faisceaux internes du fléchisseur commun profond,
  — les muscles de l'éminence thénar sauf l'adducteur et le faisceau profond du court fléchisseur,
  — les deux premiers lombricaux (1).
- **Sensitif :** le territoire sensitif siège uniquement à la main.
  — *A la face palmaire :* en dehors d'une ligne passant par l'axe de l'annulaire (sauf la base de l'éminence thénar qui est innervée par le musculo-cutané).
  — *A la face dorsale :* — les 2 dernières phalanges de l'index et du médius,
  — la moitié externe des 2 dernières phalanges de l'annulaire.

---

(1) Le territoire moteur du médian à la main est variable :
Il peut : — ne pas innerver le faisceau superficiel du court fléchisseur du pouce;
— innerver seul ou avec le cubital le faisceau profond de ce muscle;
— atteindre le 3e lombrical qui reçoit du cubital et du médian.

# NERF MUSCULO-CUTANÉ

Nerf *mixte*. Branche terminale du plexus brachial.

— *Il naît :* — dans le creux axillaire, derrière le petit pectoral,
— par bifurcation du tronc secondaire antéro-externe,
— constitué de fibres provenant de C5 et C6.

— Il traverse le coraco-brachial,
puis descend dans la loge antérieure du bras.

— *Il se divise* au pli du coude en 2 branches terminales.

## RAPPORTS

### 1° DANS LE CREUX AXILLAIRE

- Oblique en bas, en dehors et en avant.
  Il est très externe et répond à :
  - — *En arrière :* — le sous-scapulaire,
    — les vaisseaux circonflexes.
  - — *En dehors :* le coraco-brachial dont il se rapproche rapidement.
  - — *En avant :* la paroi antérieure de l'aisselle.
  - — *En dedans :* tous les autres éléments vasculo-nerveux dont il s'éloigne :
    - — l'artère axillaire,
    - — le nerf médian dont il est séparé par le canal veineux collatéral et les veines circonflexes,
    - — les autres éléments sont beaucoup plus internes et sans rapport direct avec le nerf.
- Il traverse le coraco-brachial, à hauteur du grand dorsal,
  de haut en bas et de dedans en dehors.

### 2° AU BRAS

- Il descend dans la *loge antérieure* du bras,
  oblique en bas et en dehors,
  compris entre : — en avant, le biceps;
  — en arrière, le brachial antérieur.
- Il se dégage du bord externe du biceps plus ou moins haut, et chemine dans la *gouttière bicipitale externe :*
  - — elle est limitée par : — en dehors, le long supinateur,
    — en dedans, le biceps,
    — en arrière, le brachial antérieur,
    — en avant, l'aponévrose superficielle.
  - — le nerf est en avant du nerf radial.
- Il traverse l'aponévrose :
  - — à un niveau variable, souvent à hauteur de l'épicondyle;
  - — toujours en dedans de la veine médiane céphalique et se divise aussitôt en ses 2 branches terminales.

## BRANCHES COLLATÉRALES

**1° NERF DIAPHYSAIRE DE L'HUMÉRUS**

Il naît dans le creux axillaire,
s'accole à l'artère humérale pour rejoindre le trou nourricier.

**2° RAMEAUX VASCULAIRES**

pour la terminaison de l'axillaire et toute l'humérale.

**3° NERFS DU CORACO-BRACHIAL**

— le *nerf supérieur* naît dans le creux axillaire,
— le *nerf inférieur* se détache quand le nerf traverse le muscle.

**4° NERF DU BICEPS**

Il naît à la sortie du coraco-brachial et se divise en rameaux pour la courte portion et la longue portion du muscle.

**5° NERF DU BRACHIAL ANTÉRIEUR**

Il naît un peu au-dessous du précédent;
et se divise en plusieurs rameaux qui abordent la face antérieure du muscle;
parmi ceux-ci, le *long filet du brachial antérieur* (Testut) descend jusqu'au pli du coude.

**6° NERF ARTICULAIRE DU COUDE**

Il vient le plus souvent d'une branche musculaire,
se rend à la face antérieure de l'articulation.

**7° QUELQUES RAMEAUX CUTANÉS**

nés dans le segment sus-aponévrotique du nerf.

## BRANCHES TERMINALES

Le nerf se divise 2 ou 3 cm après avoir traversé l'aponévrose;
En 2 branches :

- **LA BRANCHE ANTÉRO-INTERNE**

  — passe en arrière de la veine médiane céphalique,
  — descend à la partie externe de la face antérieure de l'avant-bras,
  — jusqu'à la base de l'éminence thénar.

  Elle donne : — de multiples rameaux cutanés,
  — un filet articulaire pour la radio-carpienne.

- **LA BRANCHE POSTÉRO-EXTERNE**

  beaucoup plus grêle;
  se divise en rameaux pour la face externe et postéro-externe de l'avant-bras.

***ANASTOMOSES***

- *avec le médian :*
  — au bras, elle amène au médian des fibres qui ont emprunté le trajet du musculo-cutané.
  — à la main.
- avec les rameaux sensitifs du *brachial cutané interne, du radial, du cubital.*

***TERRITOIRE***

— *moteur :* les muscles fléchisseurs de l'avant-bras : biceps, brachial antérieur et coraco-brachial.
— *sensitif :* — régions externe, antéro-externe et postéro-externe de l'avant-bras;
— talon de l'éminence thénar.

# NERF BRACHIAL CUTANÉ INTERNE

Nerf *sensitif*. C'est la plus petite branche terminale du plexus brachial.

— Il *naît :* — du tronc secondaire antéro-interne, au-dessus du cubital.
— constitué de fibres venant de C8 et D1.

— Il descend en avant de la veine axillaire,
puis en dedans du paquet huméral,
devenant sus-aponévrotique à la partie moyenne du bras.

— Il *se termine* un peu au-dessus de l'épitrochlée.

## RAPPORTS

### 1° DANS LE CREUX AXILLAIRE

Il est situé en avant de la veine axillaire et répond :

- *En dehors :* — le nerf cubital,
  — l'artère axillaire,
  — le médian.
- *En arrière :* la veine axillaire.
- *En arrière et en dehors :* le radial et le circonflexe plus en dehors.
- *En dedans :* le groupe huméral des ganglions lymphatiques.
- *En avant :* la paroi antérieure du creux axillaire.

### 2° AU BRAS

- **A la partie supérieure du bras,** il est dans le canal brachial de Cruveilhier :
  — limité par : — en dehors, le coraco-biceps,
  — en arrière, le prolongement de la cloison intermusculaire interne.
  — en dedans, l'aponévrose superficielle.
  — le nerf est en avant de la veine humérale interne.
  — l'artère humérale,
  et le médian sont en dehors de lui.
- **A la partie moyenne du bras,** il perfore l'aponévrose superficielle par le même orifice que la veine basilique.
- **A la partie inférieure du bras,** il est superficiel, sus-aponévrotique ;
  il accompagne la veine basilique.

## BRANCHES COLLATÉRALES

Rameaux cutanés dont les supérieurs traversent l'aponévrose superficielle.
Ils sont destinés à la face antérieure du bras.

**BRANCHES TERMINALES**

Le nerf se divise en 2 branches, un peu au-dessus de l'épitrochlée :

- **La branche antérieure**

  croise la veine médiane basilique,
  descend à la partie interne de la face antérieure de l'avant-bras jusqu'au poignet ;
  donne de nombreux rameaux à l'avant-bras.

- **La branche postérieure**

  descend à la partie postéro-interne de l'avant-bras jusqu'à sa partie moyenne.

***ANASTOMOSES***

Purement sensitives; avec les rameaux cutanés des autres branches terminales du plexus brachial.

***TERRITOIRE***

Uniquement sensitif : — région antéro-interne du bras,
— région interne de l'avant-bras.

## NERF ACCESSOIRE DU BRACHIAL CUTANÉ INTERNE

- **Il naît** du tronc secondaire antéro-interne un peu au-dessus du brachial cutané interne. Constitué de fibres venant de D1.

- **Il chemine dans le creux axillaire :**
  - — Il se porte en dedans, croisant la face antérieure ou la face postérieure de la veine axillaire,
    et s'écarte ainsi du paquet vasculo-nerveux.
  - — Très rapidement, il s'anastomose avec le rameau perforant du 2e nerf intercostal (ou nerf intercosto-huméral).
  - — Il traverse l'aponévrose superficielle à la partie supérieure du bras;
    et descend, sus-aponévrotique, à la face postéro-interne du bras, jusqu'à l'épitrochlée.

- **Il donne des rameaux :**
  - — à la base de l'aisselle,
  - — à la face interne du bras, en arrière du brachial cutané interne.

***ANASTOMOSES***

Avec les rameaux cutanés du radial, et du brachial cutané interne.

***TERRITOIRE***

Purement sensitif : — base de l'aisselle,
— face postéro-interne du bras.

# NERF CUBITAL

Volumineuse branche terminale du plexus brachial.
Nerf *mixte*, partageant avec le médian l'innervation des muscles de la flexion et contribuant à l'innervation sensitive de la main.

**ORIGINE :**

— Dans le creux axillaire, un peu au-dessus du bord inférieur du petit pectoral.
— Par bifurcation du tronc secondaire antéro-interne qui se divise en nerf cubital et racine interne du médian.
— Constitué par des fibres venant de C8 et D1.

**TRAJET :**

— traverse la partie inférieure du creux axillaire,
— descend à la partie interne du bras, un peu oblique en bas et en arrière,
— passe dans la gouttière épitrochléo-olécrânienne,
— chemine sur le coté antéro-interne de l'avant-bras, un peu oblique en bas et en avant.

**TERMINAISON :**

— Dans la loge de Guyon, au bord externe du pisiforme.
— En 2 branches : superficielle et profonde.

## RAPPORTS

### I — DANS LE CREUX AXILLAIRE

Le nerf cubital, constitué à la face profonde du petit pectoral, oblique en bas et en dehors, chemine dans la partie inféro-externe du creux axillaire.

**1° RAPPORTS AVEC LES PAROIS :**

- **En avant :**

Il est près de la partie inférieure de la paroi antérieure formée par :
— la partie inférieure du petit pectoral,
— le segment pectoro-axillaire de l'aponévrose clavi-pectoro-axillaire, formant le ligament suspenseur de Gerdy,
— le grand pectoral, plus superficiel.

- **En arrière :**

Il est loin de la partie inférieure de la paroi postérieure, formée par :
— la partie inférieure du sous-scapulaire,
— les tendons accolés du grand rond et du grand dorsal,
— entre les deux, apparaît la longue portion du triceps qui sépare le trou carré de Velpeau du triangle omo-tricipital.

- **En dehors :**

Il se rapproche de la paroi externe que constitue le coraco-biceps.

• **En dedans :**

Il est loin de la paroi interne formée par le gril costal, recouvert du grand dentelé.
Il en est séparé en bas par la *base du creux axillaire* qui remonte en dôme, constituée par :

— l'*aponévrose profonde*, provenant du feuillet postérieur de l'aponévrose clavi-pectoro-axillaire et dont le bord externe forme l'arc axillaire,
— l'*aponévrose superficielle*.

**2° RAPPORTS AVEC LES ORGANES VASCULO-NERVEUX :**

Le nerf cubital est né profondément, en arrière de l'interstice qui sépare l'artère de la veine axillaire.
Il s'insinue entre ces deux vaisseaux pour se placer en avant de l'interstice qui les sépare.

• *L'artère axillaire* est en dehors du nerf.
Elle donne l'artère scapulaire inférieure qui croise la face postérieure du nerf cubital, se dirigeant vers le triangle omo-tricipital.

• *La veine axillaire* est en arrière et en dedans.
Son canal collatéral est en dehors, sur la face antéro-externe de l'artère axillaire.
Elle reçoit les veines scapulaires inférieures.

• *Deux groupes lymphatiques* sont près du cubital :
— le groupe *scapulaire*, le long de l'artère scapulaire inférieure ;
— le groupe *huméral*, en dedans de la veine axillaire.

• *Les branches du plexus brachial :*
— En dehors : — Le *médian* est sur le flanc antéro-externe de l'artère.
— Le *musculo-cutané*, plus antérieur, va perforer le coraco-brachial.
— En dedans : — Le *brachial cutané interne* et son accessoire, venus du tronc secondaire antéro-interne, sont en avant de la veine.
— En arrière : — Le *radial* descend en arrière de l'artère.
— Le *circonflexe* s'éloigne en dehors et en arrière, vers le trou carré de Velpeau.
— Les *nerfs du grand rond et du grand dorsal* glissent en arrière du cubital pour se rendre à leurs muscles respectifs.

Le nerf cubital quitte le creux axillaire, en passant sous l'arc axillaire, tendu du coraco-brachial au bord axillaire de l'omoplate.

## II — AU BRAS

Il descend successivement : — dans la loge antérieure,
— puis dans la loge postérieure.

### A — AU TIERS SUPÉRIEUR DU BRAS

Il est situé avec l'artère humérale dans la partie supérieure du *canal brachial de Cruveilhier*, à la partie interne de la *loge antérieure* du bras.

**1° Le canal brachial est limité** par :

• *En avant et en dehors :* le coraco-brachial et le biceps qui débordent plus ou moins en avant du paquet vasculo-nerveux.

• *En arrière :* un simple feuillet celluleux prolongeant vers le haut la cloison intermusculaire interne qui ne dépasse pas l'insertion du coraco-brachial.
Il sépare le nerf du long triceps.

• *En dedans :* l'aponévrose brachiale.

2° **Dans le canal,** il répond à :

- En dehors : — *L'artère humérale* est antéro-externe accompagnée de *ses veines satellites* et des *lymphatiques.*
  — *Le médian* est en dehors de l'artère.
  — *Le radial,* postéro-externe, gagne la fente huméro-tricipitale.
- En dedans : — *La veine basilique,* devenue sous-aponévrotique, est en avant du nerf.
  — *Le brachial cutané interne* est satellite de la veine basilique.
  — *L'accessoire du brachial cutané interne* devient sus-aponévrotique.
- Le nerf est rejoint par l'*artère collatérale interne supérieure,* branche de l'artère humérale.

B — DANS LES DEUX TIERS INFÉRIEURS DU BRAS

Le nerf cubital est dans la *loge postérieure.*
Il y pénètre en perforant la cloison intermusculaire interne ou en enjambant son bord supérieur.

1° **Il descend dans un canal fibro-musculaire,** formé par :

- *En avant :* la cloison intermusculaire interne, qui le sépare du médian et de l'artère humérale.
  Sur sa face antérieure s'insère le brachial antérieur.
- *En arrière :* le vaste interne qui peut s'insérer de part et d'autre du nerf sur la cloison intermusculaire ou n'y prendre origine qu'en dehors du nerf.

2° **Dans ce canal, il est accompagné** par :

— *L'artère collatérale interne supérieure.*
— *Le nerf supérieur du vaste interne,* branche du radial qui chemine au contact du nerf (d'où son nom de nerf collatéral cubital).

## III — DANS LA GOUTTIÈRE ÉPITROCHLÉO-OLÉCRANIENNE

1° Le nerf est assez superficiel et répond :

- *En avant :* — la face postérieure de l'épitrochlée, déprimée en gouttière verticale.
- *En dehors :* — la face interne de l'olécrâne,
  — tapissée du faisceau postérieur du ligament latéral interne.
- *En arrière et en dedans :*
  — à la partie supérieure, l'aponévrose brachiale, renforcée par la bandelette épitrochléo-olécrânienne;
  sur elle descend la branche postérieure du brachial cutané interne,
  — à la partie inférieure, l'arcade du cubital antérieur réunissant les 2 chefs du muscle.

2° Dans la gouttière, le nerf est :

— noyé dans un tissu cellulaire lâche où se développe parfois une bourse séreuse,
— accompagné en dedans, par la collatérale interne supérieure qui s'anastomose avec la récurrente cubitale postérieure.

## IV — A L'AVANT-BRAS

Le nerf cubital, dès qu'il s'est engagé sous l'arcade du cubital antérieur, contourne la face interne de l'extrémité supérieure du cubitus; il descend ensuite dans la partie interne de la loge antérieure de l'avant-bras.

1° RAPPORTS AVEC LES MUSCLES :

- **En arrière :** — le fléchisseur commun profond ; le nerf repose sur sa face interne puis sa face antérieure ;
  — il est contenu dans la gaine du muscle,
  — en bas, il repose sur le carré pronateur.
- **En dedans :** — le cubital antérieur, muscle satellite du nerf, qui s'enroule à la face interne de l'avant-bras.
- **En dehors :** — le bord interne du fléchisseur commun superficiel.
- **En avant :**
  — à la partie supérieure de l'avant-bras, il est recouvert par le cubital antérieur (dont il est séparé par la gaine du fléchisseur profond),
  — *à la partie inférieure de l'avant-bras,* il est plus superficiel, recouvert par le tendon du cubital antérieur.
  Situé sous 2 plans aponévrotiques :
  — aponévrose superficielle,
  — aponévrose du fléchisseur commun profond, épaisse à ce niveau (aponévrose profonde de l'avant-bras de Rouvière).

2° RAPPORTS AVEC LES ÉLÉMENTS VASCULO-NERVEUX :

- **Au 1/3 supérieur de l'avant-bras :**
  — *L'artère cubitale* est loin en dehors, sous le fléchisseur commun superficiel, mais se rapproche du nerf.
  — *La récurrente cubitale postérieure* rejoint le nerf et lui donne une branche descendante.
- **Aux 2/3 inférieurs de l'avant-bras :**
  — *L'artère cubitale* a rejoint le nerf. Elle est en dehors de lui ; placée aussi sous la gaine du fléchisseur commun profond.
  — *Les 2 veines cubitales.*
  — *Le médian* est toujours à distance en dehors, à la face profonde du fléchisseur commun superficiel, dans la gaine duquel il est situé.

## V — AU POIGNET

Le nerf est dans la *loge de Guyon,* en dehors du pisiforme.

**1° La loge de Guyon est limitée** par :

- *En dedans :* — le pisiforme, creusé d'un sillon vertical,
  — coiffé à son pôle supérieur par l'insertion du cubital antérieur.
- *En arrière :* — le ligament annulaire antérieur du carpe.
- *En avant :* — l'expansion fibreuse palmaire, venue du ligament annulaire dorsal,
  — renforcée par une expansion du cubital antérieur.

**2° Il est accompagné** par :

— *l'artère cubitale,* située en dehors, et qui donne là sa branche cubito-palmaire ;
— *ses 2 veines satellites.*

C'est là que le nerf cubital se divise en ses 2 branches terminales.

## BRANCHES COLLATÉRALES

Elles naissent toutes au coude et à l'avant-bras.

**1° RAMEAU ARTICULAIRE DU COUDE**

— Souvent double, il naît dans la gouttière épitrochléo-olécrânienne;
— destiné à la partie postéro-interne de l'articulation.

**2° NERF SUPÉRIEUR DU CUBITAL ANTÉRIEUR**

— Il naît juste au-dessous de l'arcade du cubital antérieur,
— se divise aussitôt et pénètre la face profonde du muscle.

**3° NERF DU FLÉCHISSEUR COMMUN PROFOND**

— Né peu au-dessous du précédent,
— il innerve les *2 chefs internes* du muscle.

**4° NERF INFÉRIEUR DU CUBITAL ANTÉRIEUR**

— Né au 1/3 moyen de l'avant-bras; inconstant.

**5° RAMEAU DE L'ARTÈRE CUBITALE**

— Il naît à la partie moyenne de l'avant-bras et accompagne l'artère jusqu'à la main;
— donne souvent un filet cutané.

**6° NERF CUTANÉ DORSAL DE LA MAIN**

— Volumineuse branche sensitive pour la moitié interne de la face dorsale de la main.
— Il naît au 1/3 inférieur de l'avant-bras;
se porte en bas et en dedans, contourne le bord interne de l'avant-bras en passant au-dessous du cubital antérieur;
il devient sus-aponévrotique au bord postérieur du muscle, au-dessus de la tête cubitale.
— Il se divise en 3 branches :

1° *Nerf collatéral dorsal interne* du V^e^ doigt.

2° *Nerf digital dorsal du 4^e^ espace*, qui descend en arrière de l'espace interosseux et se divise en 2 collatéraux dorsaux : — externe du V^e^ doigt.
— interne du IV^e^ doigt.

3° *Nerf digital dorsal du 3^e^ espace*, qui fournit les 2 collatéraux dorsaux :
— externe du IV^e^ doigt.
— interne du III^e^ doigt.

Les nerfs collatéraux dorsaux du V^e^ doigt vont jusqu'à la phalange unguéale.
Ceux des autres doigts ne dépassent pas la première phalange.

## BRANCHES TERMINALES

Le cubital se divise en 2 branches terminales : — superficielle, sensitive,
— profonde, motrice.

### 1° BRANCHE SUPERFICIELLE

- Elle est **sensitive** pour la partie interne de la paume de la main (en dedans d'une ligne passant par le milieu du IVe doigt).
- Elle descend dans le **talon de l'éminence hypothénar :**
  — en avant des muscles,
  — recouverte par l'aponévrose et le palmaire cutané,
  — l'artère cubitale, s'écarte en dehors, formant l'arcade palmaire superficielle.
- Elle donne **1 branche collatérale :** le *nerf du palmaire cutané.*
- Elle se divise en **3 branches terminales :**
  — *Le rameau interne* gagne le bord interne de la main et devient le nerf collatéral interne du Ve doigt.
  — *Le rameau moyen* est le nerf interosseux du 4e espace.
  Il descend en avant du 4e espace interosseux, croisé par la 1re artère digitale.
  Il se divise en : — nerf collatéral externe du Ve doigt.
  — nerf collatéral interne du IVe doigt qui innerve la face dorsale des 2 dernières phalanges.
  — *Le rameau externe* s'anastomose avec le médian.

### 2° BRANCHE PROFONDE

- Elle est **motrice** pour la plus grande partie des muscles de la main.
- Elle traverse successivement les *3 loges palmaires :*

  1° Elle pénètre dans la **loge hypothénarienne** en passant sous l'arcade des muscles hypothénariens.
  Elle glisse : — en arrière du court fléchisseur et de l'abducteur du Ve;
  — en avant de l'opposant (qu'elle peut traverser) et de l'apophyse unciforme.

  2° **Elle traverse la loge palmaire profonde,** répondant à :
  — en arrière : les métacarpiens et les muscles interosseux;
  — en avant : l'aponévrose palmaire profonde qui la sépare de la loge palmaire moyenne et des fléchisseurs (1).

  3° **Elle se termine dans la loge thénarienne,** où elle pénètre en passant sous l'arcade qui réunit les 2 chefs de l'adducteur du pouce, au niveau du 3e métacarpien.
  Elle repose sur les 2 premiers espaces interosseux, recouverte par l'adducteur du pouce.

Au court de ce trajet, elle est accompagnée par **l'arcade palmaire profonde :**
— La cubito-palmaire (2) accompagne le cubital dans l'éminence hypothénar.
— Dans la loge profonde, l'arcade palmaire croise le cubital de haut en bas et de dedans en dehors (d'abord excentrique elle devient concentrique à la courbe du nerf).

---

(1) Pour certains (Hovelacque) le nerf, comme l'arcade palmaire profonde, est en avant de l'aponévrose palmaire profonde; donc dans l'espace rétro-tendineux de la loge moyenne.

(2) Suivant la description de Rouvière. Pour les classiques, elle ne rejoint le cubital que dans la loge palmaire profonde; le nerf est accompagné dans l'éminence hypothénar par la fausse cubito-palmaire ou artère des hypothénariens.

- **Branches collatérales :**
  - *Nerfs des muscles hypothénariens* pour l'abducteur, le court fléchisseur, l'opposant du V^e doigt.
  - *Filets articulaires et vasculaires.*
  - *Nerfs des interosseux palmaires et dorsaux* des 3 derniers espaces.
    Les nerfs des lombricaux se détachent des nerfs des 3^e et 4^e interosseux.

- **Branches terminales :**

  La branche profonde se divise en *3 rameaux* pour :
  - les 1^er interosseux dorsal et palmaire,
  - l'adducteur du pouce,
  - le faisceau profond du court fléchisseur du pouce (il peut s'anastomoser au médian, anastomose de Riche et Cannieu).

***ANASTOMOSES***

- Avec le brachial cutané interne à l'avant-bras.
- Avec le médian : à l'avant-bras et à la main.
- Avec le radial : à la face dorsale de la main.

***TERRITOIRE***

- **Moteur :** — cubital antérieur et deux faisceaux internes du fléchisseur commun profond;
  — muscles de la main : — de l'éminence hypothénar,
  — interosseux dorsaux et palmaires,
  — 2 derniers lombricaux,
  — court fléchisseur (chef profond) et adducteur du pouce (1).

- **Sensitif :** le territoire sensitif siège uniquement à la main.
  - *A la face palmaire :* en dedans d'une ligne passant par l'axe de l'annulaire.
  - *A la face dorsale :* en dedans d'une ligne passant par le médius;
    sauf : — la moitié interne des 2 dernières phalanges du médius,
    — la moitié externe des 2 dernières phalanges de l'annulaire.

---

(1) Le nerf cubital peut :
- innerver le faisceau superficiel du court fléchisseur du pouce,
- ne pas innerver le faisceau profond de ce muscle.
- étendre son territoire jusqu'au 2^e lombrical qui reçoit du médian et du cubital.

# NERF CIRCONFLEXE

Nerf *mixte* destiné au moignon de l'épaule.

— **Il naît :** — dans le creux axillaire, derrière le petit pectoral;
— par bifurcation du tronc secondaire postérieur;
— formé de fibres provenant de C5 et C6.

— **Il se porte** en bas, en dehors et en arrière;
traverse le trou carré de Velpeau,
cravate les faces postérieure et externe du col chirurgical de l'humérus.

— **Il se termine** dans le deltoïde.

## RAPPORTS

### 1° DANS LE CREUX AXILLAIRE

Il est situé en arrière du paquet vasculo-nerveux et répond à :

- **En avant :**
  — L'artère axillaire que le nerf déborde rapidement en dehors.
  — Le médian, appliqué sur la face antéro-externe de l'artère.
  — Le cubital, situé au flanc interne de l'artère.
  — Le canal veineux collatéral, en avant et en dehors de l'artère.

  Ces éléments séparent le circonflexe de la paroi antérieure du creux axillaire qui est à distance.

- **En arrière :**
  — La face antérieure du sous-scapulaire,
  — sur laquelle descendent les nerfs du grand rond et du grand dorsal.

- **En dehors :**
  — Le coraco-brachial traversé par le musculo-cutané sont sur un plan plus antérieur.
  — Le col chirurgical de l'humérus dont le nerf se rapproche.

- **En dedans :**
  — Le nerf radial est très proche du circonflexe à son origine;
  les rapports des 2 nerfs sont variables :
    — si le circonflexe naît au bord externe du tronc postérieur, il s'écarte progressivement du radial qui reste en dedans;
    — si le circonflexe naît au bord interne du tronc postérieur, il croise la face postérieure du radial.
  — L'artère scapulaire inférieure reste en dedans (mais le nerf peut croiser la face profonde de l'artère).
  — Les autres éléments sont à distance, et sur un plan plus antérieur :
    — veine axillaire,
    — groupe huméral des ganglions lymphatiques,
    — nerf brachial cutané interne et son accessoire.
  — Très à distance : la paroi interne du creux axillaire.

**2° DANS LE TROU CARRÉ DE VELPEAU**

Il en occupe l'angle supéro-externe et répond :

- **En haut :** — le bord inférieur du sous-scapulaire,
  — le bord inférieur du petit rond.
- **En bas :** — le bord supérieur du grand rond.
- **En dedans :** — le long triceps,
  — qui le sépare du triangle omo-tricipital.
- **En dehors :** — le col chirurgical de l'humérus,
  — où s'insère la capsule de l'articulation de l'épaule.

Il est accompagné par :

— L'artère circonflexe postérieure, accolée au nerf, au-dessous et en dedans de lui.
— Les veines circonflexes postérieures.
— Quelques lymphatiques.

**3° SOUS LE DELTOÏDE**

Il cravate horizontalement les faces postérieure et externe du col chirurgical; situé à 3 travers de doigt au-dessous de l'acromion.

Il est recouvert par le deltoïde, appliqué à sa face profonde par la forte aponévrose du muscle.

Il est accompagné par l'artère circonflexe postérieure située au-dessous du nerf.

## BRANCHES COLLATÉRALES

**1° UN RAMEAU POUR LE SOUS-SCAPULAIRE** (destiné au faisceau marginal externe du muscle).

**2° DES FILETS ARTICULAIRES** pour la scapulo-humérale (2 filets pour les parties antérieure e inférieure de l'articulation).

**3° NERF DU PETIT ROND**

Il naît à la sortie du trou carré de Velpeau et aborde le muscle par sa face postérieure.

**4° RAMEAU CUTANÉ DE L'ÉPAULE**

— Il naît à la sortie du trou carré de Velpeau;
contourne le bord postérieur du deltoïde et perfore l'aponévrose.
— Il se termine en plusieurs rameaux pour la région postéro-externe du moignon de l'épaule et de la partie supérieure du bras.

## BRANCHES TERMINALES

Le nerf se divise en *2 branches*, à la face profonde du deltoïde :

— *La branche postérieure* se rend au chef épineux du deltoïde.
— *La branche antérieure* innerve ses 2 chefs antérieurs;
quelques filets cutanés, perforent le muscle;
(un filet monte dans la coulisse bicipitale).

***ANASTOMOSES***

Purement sensitives avec : — les rameaux cutanés du radial,
— le brachial cutané interne et son accessoire.

***TERRITOIRE***

- **Moteur** pour le deltoïde (nerf de l'abduction), le petit rond et accessoirement le sous-scapulaire.
- **Sensitif** pour toute la face externe du moignon de l'épaule, descendant un peu au bras.

# NERF RADIAL

Le nerf radial est la plus grosse branche terminale du plexus brachial.
Nerf *mixte*, contribuant à l'innervation sensitive de la main.
Surtout moteur : c'est le *nerf de l'extension et de la supination.*

**ORIGINE :**

— Dans le creux axillaire, en arrière du petit pectoral.
— Par bifurcation du tronc secondaire postérieur (ou radio-circonflexe) en radial et circonflexe.
— Constitué de fibres venant de C6, C7, C8, D1.

**TRAJET :**

— traverse la partie inférieure du creux axillaire;
— passe dans la loge postérieure du bras, en arrière de l'humérus. oblique en bas, et en dehors;
— descend dans la gouttière bicipitale externe.

**TERMINAISON :**

— Dans la gouttière bicipitale externe, à un niveau variable.
— En 2 branches terminales : — antérieure, *sensitive.*
— postérieure, *motrice.*

## RAPPORTS

### I — DANS LE CREUX AXILLAIRE

Le nerf radial, profond, chemine dans sa partie inféro-externe.

**1° RAPPORTS AVEC LES PAROIS :**

- **En avant :**

Il est loin de la paroi antérieure, dont il est séparé par le paquet vasculo-nerveux; elle est constituée par :
— le petit pectoral,
— la partie inférieure de l'aponévrose clavi-pectoro-axillaire ou ligament de Gerdy,
— le grand pectoral, plus superficiel.

- **En arrière :**

Il est très proche de la partie inférieure de la paroi postérieure, formée par :
— la partie inférieure du sous-scapulaire,
— les tendons accolés du grand rond et du grand dorsal;
— entre les deux, apparaît la longue portion du triceps qui sépare le trou carré de Velpeau du triangle omo-tricipital.

- **En dehors :**

Il se rapproche de la paroi externe que constitue le coraco-biceps.

• **En dedans :**

Il est loin de la paroi interne, constituée par le gril costal, recouvert du grand dentelé.

Il en est séparé en bas, par la *base du creux axillaire,* qui remonte en dôme, formée par :

— l'*aponévrose profonde,* provenant du feuillet postérieur de l'aponévrose clavi-pectoro-axillaire et dont le bord externe forme l'arc axillaire.

— l'*aponévrose superficielle.*

2° RAPPORTS AVEC LES ORGANES VASCULO-NERVEUX :

Le nerf radial est à la face postérieure du paquet vasculo-nerveux.

• L'*artère axillaire* est en avant du nerf.
Elle donne : — La scapulaire inférieure qui passe en arrière et en dedans du nerf et gagne l'espace omo-tricipital.
— La circonflexe postérieure qui s'éloigne en dehors (1).

• *La veine axillaire* est en avant et dedans.
Son canal collatéral est sur la face antéro-externe de l'artère.

• *Les ganglions lymphatiques* du groupe huméral sont en dedans et à distance;
le groupe scapulaire inférieur, satellite de l'artère scapulaire inférieure est en dedans et en arrière.

• *Les branches du plexus brachial :*
— *Le circonflexe,* branche de division du tronc radio-circonflexe, se porte vers le trou carré de Velpeau (2).
— *Les nerfs du grand rond et du grand dorsal* sont proches du radial, gagnant leurs muscles respectifs.
— *Les autres branches* sont en avant, mais à distance, séparées du radial par les vaisseaux;
ils se disposent de dehors et en dedans : — musculo-cutané,
— médian,
— cubital,
— brachial cutané interne et son accessoire.

Le nerf radial quitte le creux axillaire en passant sous l'arc axillaire tendu du coraco-brachial au bord axillaire de l'omoplate.

## II — AU BRAS

Le radial, oblique en bas et en dehors, situé à la face postérieure de l'humérus, est dans la *loge postérieure du bras.*

Il y pénètre par la *fente huméro-tricipitale.*

Il en sort en perforant la cloison intermusculaire externe et chemine un peu dans la *loge antérieure du bras* avant d'arriver au coude.

1° DANS LA FENTE HUMÉRO-TRICIPITALE

• **Il répond à :** — en haut : les tendons du grand rond et du grand dorsal.
— en dedans : le tendon de la longue portion du triceps.
— en dehors : le col chirurgical de l'humérus.

• **Il est rejoint** par l'artère humérale profonde qui se place au-dessus et en dehors (3).

---

(1) Lorsque l'artère scapulaire inférieure naît en dedans du nerf radial, elle reste en dedans du nerf qui croise la face antérieure de la circonflexe postérieure.

(2) Il peut naître du bord externe du tronc radio-circonflexe, ou de son bord interne et croise alors la face postérieure du nerf radial.

(3) Il faut remarquer que le nerf ne perfore pas la cloison intermusculaire interne comme le voulaient les classiques puisqu'elle ne remonte pas au delà du 1/3 moyen du bras.

2° DANS LA LOGE POSTÉRIEURE DU BRAS

- **Il est dans un canal ostéo-musculaire** constitué par :
  - — En avant : la gouttière radiale de la face postérieure de l'humérus, oblique en bas et en dehors.
    Le nerf est plaqué contre l'os par du tissu cellulaire condensé.
  - — En haut : l'insertion du vaste externe.
  - — En arrière : le corps musculaire du vaste externe rejoint par la longue portion du triceps.
  - — En bas : l'insertion du vaste externe.

- **Il est accompagné par :**
  - — *L'artère humérale profonde* et *ses veines.*
    Elle croise la face postérieure du nerf, de haut en bas et de dedans en dehors (1).
  - — *Deux de ses collatérales* qui restent accolées au tronc du radial :
    - — le nerf du vaste interne et de l'anconé,
    - — le rameau cutané externe.

- **A l'extrémité externe de la gouttière,** il passe sous l'arcade d'insertion du vaste externe.

  Puis il *perfore la cloison intermusculaire externe :*
  - — à 10 cm au-dessus de l'épicondyle, à égale distance de l'épicondyle et de la pointe du V deltoïdien;
  - — il est au contact du bord externe de l'humérus;
  - — accompagné par la *branche antérieure de l'humérale profonde* (sa branche postérieure reste en arrière de la cloison intermusculaire externe ainsi que le rameau cutané externe).

3° DANS LA LOGE ANTÉRIEURE DU BRAS

Profondément situé, il apparaît dans la partie supérieure de la *gouttière bicipitale externe.*

- **Il est toujours accompagné** par la *branche antérieure de l'humérale profonde.*

- **Il est situé :**
  - — *En dedans* du long supinateur qui le recouvre en avant.
  - — *En avant* de la cloison intermusculaire externe et de la face externe de l'humérus.
  - — *En dehors* du brachial antérieur. D'abord recouvert par le bord externe du muscle, le nerf va s'en dégager pour se placer à sa face superficielle et descendre dans la gouttière bicipitale externe.

## IV — AU COUDE

- **Il est dans la gouttière bicipitale externe** et répond à :
  - — *En arrière* : — le brachial antérieur qui le sépare de la palette humérale et de l'articulation huméro-radiale;
    — puis le court supinateur.
  - — *En dehors :* — le long supinateur qui tend à recouvrir le nerf;
    — puis les radiaux.
  - — *En dedans :* — le tendon du biceps, recouvrant le brachial antérieur, plus large.

---

(1) En fait sa position est variable. Elle peut encore croiser la face antérieure du nerf et de bas en haut (Pascalis et Charrier).

— *En avant :* — le bord antérieur du long supinateur,
— l'aponévrose superficielle, renforcée par l'expansion aponévrotique du brachial antérieur,
— sur laquelle chemine la veine médiane céphalique.

- **Il est longé en dedans** par la *branche antérieure de l'humérale profonde* qui s'anastomose avec la récurrente radiale antérieure.

*Le nerf musculo-cutané* se dégage de l'interstice biceps-brachial antérieur, en dedans du radial; puis il perfore l'aponévrose superficielle.

Le nerf radial se termine dans la gouttière bicipitale externe en 2 branches : superficielle et profonde.

A une hauteur variable, mais voisine de l'interligne du coude.

## BRANCHES COLLATÉRALES

Elles naissent très haut, mais restent longtemps accolées au nerf, dans sa gaine.

**1° RAMEAU CUTANÉ INTERNE**

— Il naît dans l'aisselle à la face antérieure du grand dorsal, contourne le tendon du long triceps et perfore l'aponévrose;
— se distribue à la région postéro-interne du bras.

**2° NERF DE LA LONGUE PORTION DU TRICEPS**

— Il naît un peu au-dessous du précédent,
— descend le long du bord interne du muscle qu'il pénètre à la partie moyenne de sa face antérieure.

**3° NERF SUPÉRIEUR DU VASTE INTERNE**

— Il naît un peu au-dessus de la base de l'aisselle,
— s'accole rapidement au nerf cubital (d'où son nom de nerf collatéral cubital),
— se distribue à la partie interne du muscle.

**4° NERF DU VASTE EXTERNE**

— Il naît au niveau de la fente huméro-tricipitale,
— se porte en bas et en dehors et pénètre la face profonde du muscle.

**5° NERF INFÉRIEUR DU VASTE INTERNE** (ou nerf du vaste interne et de l'anconé)

— Il naît au même niveau et parfois d'un tronc commun avec le précédent.
— Accompagne le tronc du radial dans la gouttière et pénètre le vaste interne par son bord supérieur.
— Un rameau émerge du muscle au-dessus de l'épicondyle et se rend à l'anconé.

**6° FILETS PÉRIOSTIQUES**

et parfois le nerf diaphysaire de l'humérus quand il ne vient pas du musculo-cutané.

**7° RAMEAU CUTANÉ EXTERNE**

— Il naît dans la gouttière et y accompagne le tronc du radial,
— reste en arrière de la cloison intermusculaire externe et traverse l'aponévrose brachiale;
— se divise en 2 branches, antérieure et postérieure, qui descendent jusqu'à la partie moyenne des faces externe et postérieure de l'avant-bras.

**8° NERF DU BRACHIAL ANTÉRIEUR**

— Grêle et inconstant, il naît à la partie supérieure de la gouttière bicipitale externe,
— se porte en dedans vers les fibres externes du muscle.

9° NERF DU LONG SUPINATEUR

— Il naît à 6 cm au-dessus de l'épicondyle, dans la gouttière bicipitale externe;
— aborde le muscle par sa face interne, à son 1/3 supérieur.

10° NERF DU PREMIER RADIAL

— Il naît un peu au-dessous du précédent;
— aborde le muscle par sa face profonde.

11° NERF DU DEUXIÈME RADIAL

— Il naît juste avant la bifurcation du tronc ou paraît naître de ses branches antérieure ou postérieure (Hovelacque);
— aborde le muscle par sa face antérieure ou son bord interne.

12° FILETS ARTICULAIRES

— peuvent naître du nerf du 1er radial et se rendent à la partie externe de l'articulation du coude.

## BRANCHES TERMINALES

### I — BRANCHE POSTÉRIEURE : MOTRICE

- Née dans la **gouttière bicipitale externe,** elle y chemine un court instant, oblique en bas, en arrière et en dehors :
  — entre le long supinateur et le brachial antérieur,
  — reposant sur le court supinateur,
  — croisée par la récurrente radiale antérieure, qui abandonne une branche descendante accompagnant le nerf,
  — plus profonde que la branche antérieure.

- Elle contourne le col du radius, pour rejoindre la loge postérieure de l'avant-bras, *en traversant le court supinateur* :
  — elle perfore le chef superficiel, au-dessus d'une arcade aponévrotique, à 2 cm au-dessous de l'interligne du coude;
  — elle se place entre les 2 plans du muscle ou repose directement sur l'os;
  — elle apparaît au bord inférieur du court supinateur, à 5 ou 6 cm au-dessous de l'interligne du coude.

  Dans tout ce trajet, elle est accompagnée par la branche descendante de la récurrente radiale antérieure.

- Au bord inférieur du court supinateur, elle apparaît dans **la loge postérieure de l'avant-bras,** entre les deux couches musculaires et se divise immédiatement en ses 2 branches terminales.

BRANCHES COLLATÉRALES

— quelques filets pour l'articulation radio-cubitale supérieure.
— 5 à 7 rameaux pour le court supinateur.

BRANCHES TERMINALES

La branche postérieure se divise en 2 rameaux.

1° LE RAMEAU DE LA COUCHE SUPERFICIELLE

court et gros;
donne des filets pour : — *l'extenseur commun des doigts,*
— *l'extenseur propre du Ve,*
— *le cubital postérieur.*

#### 2° LE RAMEAU DE LA COUCHE PROFONDE

Long et grêle.

— Il chemine d'abord entre les 2 couches musculaires, reposant sur le long abducteur et le court extenseur du pouce.

— Puis, passe entre le court extenseur et long extenseur du pouce.

— Descend appliqué à la face postérieure du ligament interosseux, recouvert par le long extenseur du pouce et l'extenseur propre de l'index.

Il prend là, le nom de *nerf interosseux postérieur* (1),

et descend jusqu'à la face postérieure du carpe où il donne des filets osseux et articulaires.

— Dans ce trajet, il est en dehors de l'axe de l'avant-bras et accompagné par 2 artères :

— *En haut*, entre les 2 couches musculaires, l'*artère interosseuse postérieure* est en dedans;

mais elle reste dans l'espace intermusculaire et abandonne le nerf lorsqu'il rejoint le ligament interosseux.

— *En bas*, à la face postérieure du ligament interosseux, le nerf est rejoint par l'*artère interosseuse antérieure* qui perfore le ligament interosseux.

— Il donne des filets pour : — *le long abducteur du pouce.*
— *le court extenseur du pouce.*
— *le long extenseur du pouce.*
— *l'extenseur propre de l'index.*

### II — BRANCHE ANTÉRIEURE : SENSITIVE

- Née dans la **gouttière bicipitale externe,** elle y chemine en avant et en dedans de la branche postérieure.

- **Aux 2/3 supérieurs de l'avant-bras**

— Elle descend dans la gaine du long supinateur qui la recouvre.

— Elle repose sur, de haut en bas : — le court supinateur,
— le rond pronateur,
— le chef radial du fléchisseur commun superficiel.

— L'artère radiale est en dedans du nerf, comprise dans un dédoublement de la cloison intermusculaire antéro-externe.

- **Au 1/3 inférieur de l'avant-bras**

— Elle se porte en dehors, contourne le bord externe du radius en passant sous le long supinateur.

— Puis perfore l'aponévrose superficielle entre le long supinateur et le 1er radial.

- **Terminaison**

Le nerf se divise en ses branches terminales à 4 cm au-dessus de la styloïde radiale.

Elles cheminent : — sur l'aponévrose.
— sous les arcades veineuses.

#### 1° LA BRANCHE EXTERNE

— Descend en dehors de la tabatière anatomique,

— donne un *rameau thénarien* (Lejars) (2).

— Se continue en formant le *collatéral dorsal externe du pouce.*

---

(1) Pour certains auteurs, la branche postérieure ne se divise pas au bord inférieur du court supinateur, mais se continue par le rameau de la couche profonde et le nerf interosseux postérieur.

Les nerfs musculaires ne sont alors que des branches collatérales.

(2) Ce rameau est sensitif pour la peau de la base de l'éminence thénar. Il donnerait un filet, moteur, au court abducteur du pouce.

**2° LA BRANCHE MOYENNE**

— Descend en arrière de la tabatière anatomique puis du 1er espace interosseux.
— Se divise en 2 rameaux :

- *Le nerf digital dorsal du 1er espace donne* :
  — le collatéral dorsal interne du pouce.
  — le collatéral dorsal externe de l'index.
- *Le nerf digital dorsal du 2e espace donne :*
  — le collatéral dorsal interne de l'index,
  — le collatéral dorsal externe du médius.

**3° LA BRANCHE INTERNE**

— oblique en bas et en dedans, va s'anastomoser avec le cubital (nerf du 3e espace).

Les nerfs collatéraux dorsaux du pouce vont jusqu'à la phalange unguéale.
Ceux des autres doigts ne dépassent pas la 1re phalange, les 2 autres phalanges étant innervées par les collatéraux palmaires.

***ANASTOMOSES***

Il n'y a pas d'anastomoses directes.
Elles se font par l'intermédiaire des rameaux cutanés sensitifs, avec toutes les autres branches terminales du plexus brachial.

***TERRITOIRE***

- **Moteur** : c'est le nerf de l'*extension et de la supination :*
  — muscles de la région postérieure du bras;
  — muscles des loges externe et postérieure de l'avant-bras.
- **Sensitif** :
  — au bras : — la face postérieure et la partie inférieure de la région externe;
  — la face postéro-externe du coude;
  — à l'avant-bras : le segment médian de la face postérieure;
  — à la main : — la partie de la face dorsale située en dehors d'une ligne passant par le médius,
  sauf les 2 dernières phalanges de l'index et du médius;
  — une petite zone à la base de l'éminence thénar.

## INNERVATION SENSITIVE DE LA MAIN

- **A la face palmaire :**

Une ligne passant par l'axe de l'annulaire la divise en 2 parties :
— La partie externe est innervée par le *médian* sauf la base de l'éminence thénar innervée par le *musculo-cutané* et le rameau thénarien de Lejars de la branche antérieure *du radial.*
— La partie interne est innervée par le *cubital.*

- **A la face dorsale :**

Une ligne passant par l'axe du médius la divise en 2 parties :
— La partie externe est innervée par le *radial.*
— La partie interne est innervée par le *cubital.*
Sauf les 2 dernières phalanges de l'index, du médius, et de la moitié externe de l'annulaire qui sont innervées par le *médian.*

# CANAL CARPIEN

Il est situé dans la région antérieure du poignet.

## I — LIMITES

1° **En arrière :** la gouttière du carpe,
— formée par la face antérieure des os du carpe, unis par les ligaments antérieurs,
— plus large que haute, et plus large à sa partie supérieure qu'à sa partie inférieure,
- concave en avant, présentant une saillie médiane formée par la corne antérieure du semi-lunaire et le tubercule du grand os.

2° **En dedans :** la berge interne de la gouttière du carpe,
— formée par le pisiforme et l'apophyse unciforme de l'os crochu, réunis par le ligament pisi-unciformien.

3° **En dehors :** la berge externe de la gouttière du carpe,
— formée par le tubercule du scaphoïde et la crête du trapèze.

4° **En avant :** le ligament annulaire antérieur du carpe,
— lame fibreuse, épaisse et transversale;
— tendue d'une berge à l'autre de la gouttière carpienne;
— se continuant : — en haut, avec l'aponévrose antibrachiale,
— en bas, avec l'aponévrose palmaire moyenne;
— formée : — de fibres transversales propres,
— de fibres de renforcement venant du petit palmaire et des muscles courts de la main qui y prennent insertion;
— il émet par sa face profonde une cloison fibreuse sagittale qui s'attache sur le scaphoïde et le trapèze et sépare le canal carpien *en 2 loges.*

## II — CONTENU

1° **Dans la loge externe :** glisse le tendon du grand palmaire entouré d'une gaine séreuse.

2° **Dans la loge interne,** plus large, passent :

— Les tendons des fléchisseurs communs superficiel et profond;
entourés de la gaine cubitale.
— Le tendon du long fléchisseur propre du pouce;
entouré de la gaine radiale.
— Le nerf médian, situé en avant du tendon du fléchisseur superficiel de l'index, entre les 2 gaines séreuses qui adhèrent au ligament annulaire;
il se divise en ses branches terminales au bord inférieur du ligament.
— Les nerfs et vaisseaux interosseux antérieurs s'épuisent dans la gouttière osseuse du carpe.

3° **La loge de Guyon** est située en avant de la partie interne du ligament annulaire, *donc en dehors du canal carpien.*

• Limitée par : — en arrière, le ligament annulaire,
— en dedans, le pisiforme,
— en avant, des expansions du ligament annulaire dorsal et du cubital antérieur;

• Traversée par : — le nerf cubital,
— l'artère cubitale située en dehors du nerf,
— les veines cubitales.

## TABATIÈRE ANATOMIQUE

Située à la face postéro-externe du poignet.
Ovalaire à grand axe oblique en bas et en avant.

**1° Elle est limitée par :**

— En dehors : les tendons accolés du court extenseur et du long abducteur du pouce.

— En dedans : le tendon du long extenseur du pouce.

— En haut : l'écartement du long extenseur et du court extenseur au niveau de la styloïde radiale.

— En bas : la réunion de ces 2 tendons au niveau du 1er métacarpien.

— En avant : le fond est constitué par, de haut en bas : la styloïde radiale, le scaphoïde, le trapèze.

— En arrière : — le couvercle est formé par l'aponévrose superficielle,
— sur laquelle cheminent : — la veine céphalique du pouce,
— un rameau du radial (branche antérieure).

**2° Elle contient,** en allant de haut en bas :

— Les tendons du 2e radial et du 1er radial, obliques en bas et en dedans, reposant sur la styloïde radiale et le scaphoïde.

— L'artère radiale qui glisse sur le scaphoïde puis le trapèze, gagnant le 1er espace interosseux ;
elle donne là : — la dorsale du pouce,
— la dorsale du carpe.

— Les 2 veines satellites de l'artère radiale.

# PLEXUS BRACHIAL

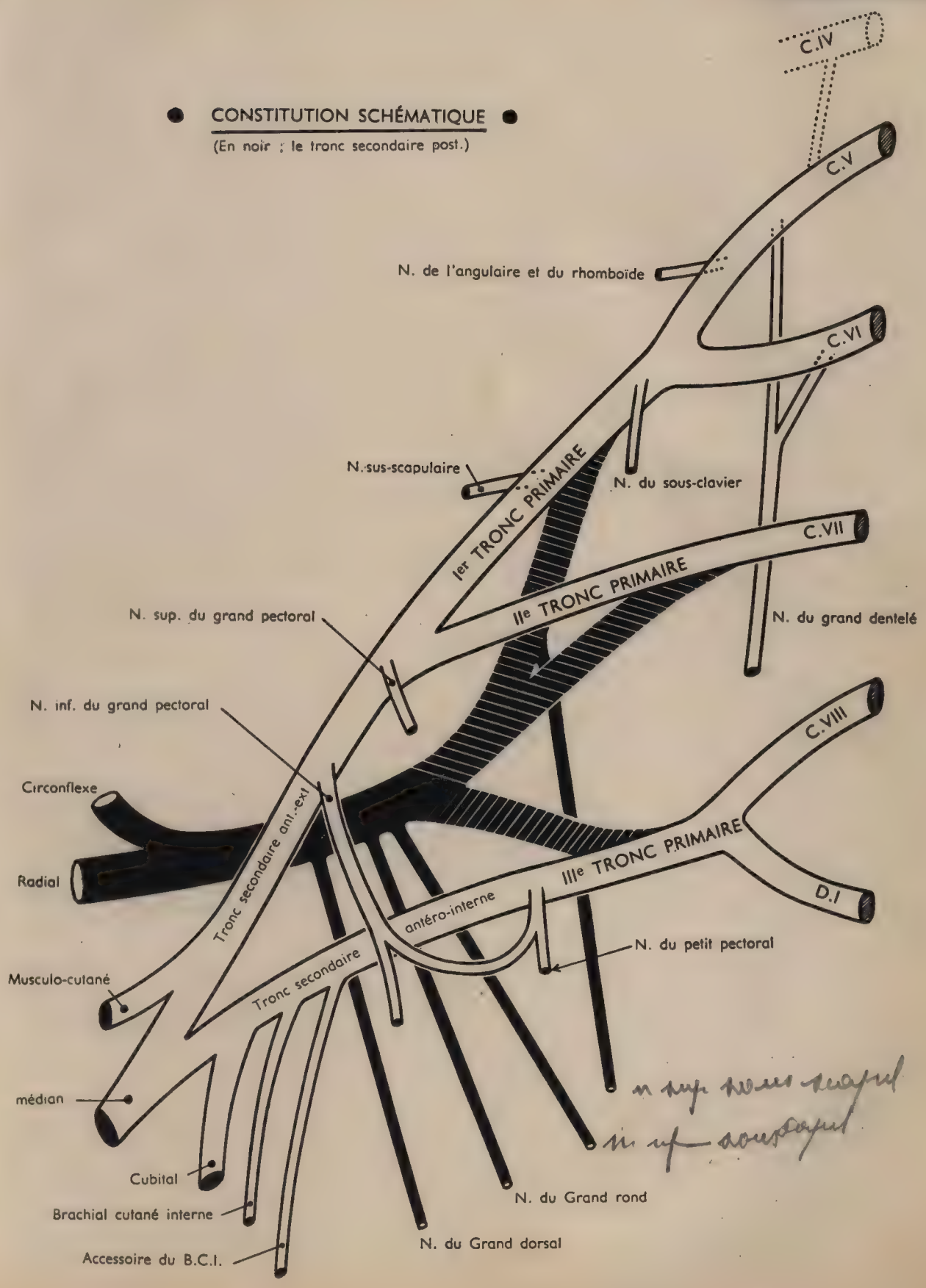

## RAPPORTS SCHÉMATIQUES

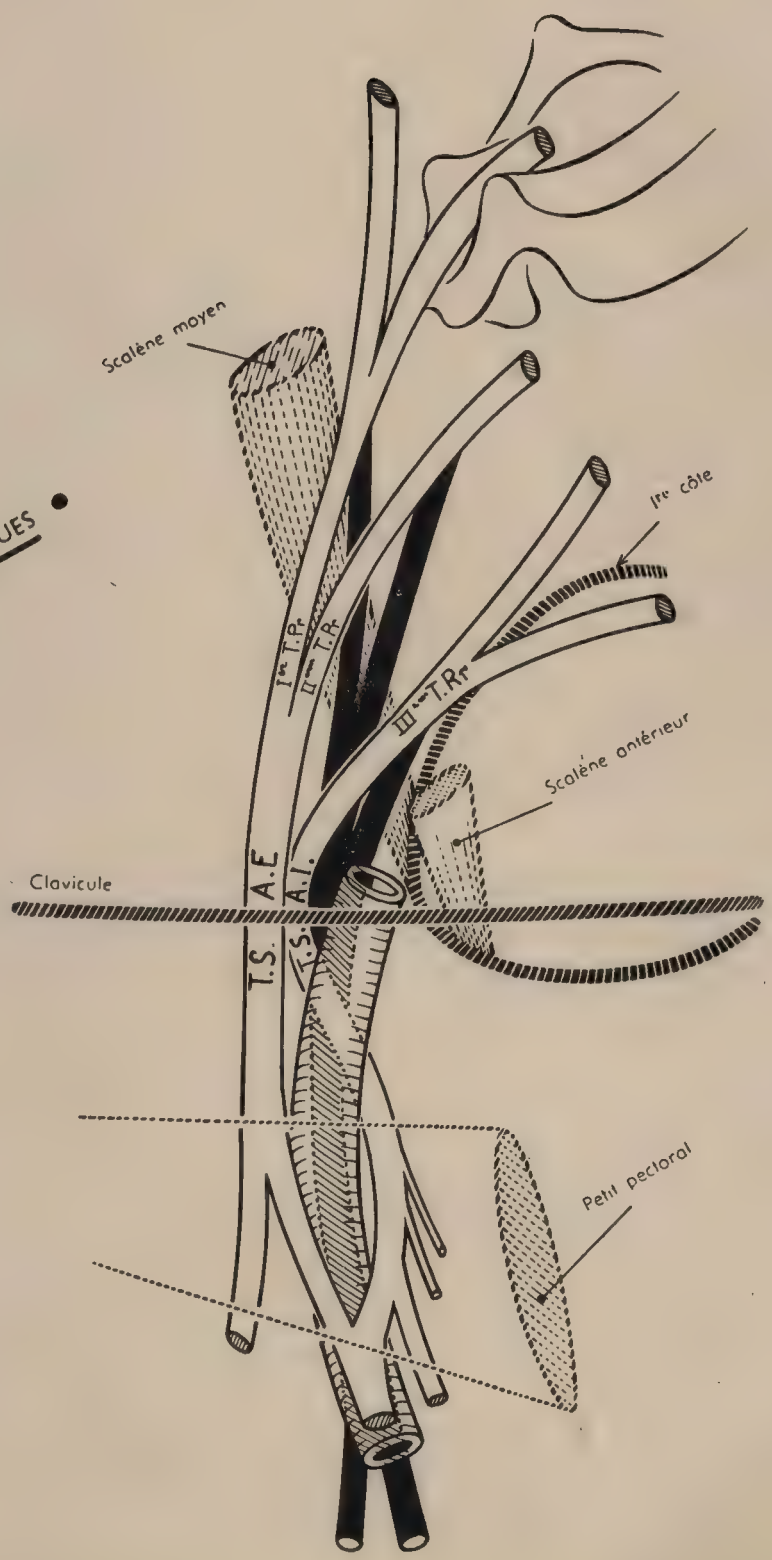

3

# NERF MÉDIAN

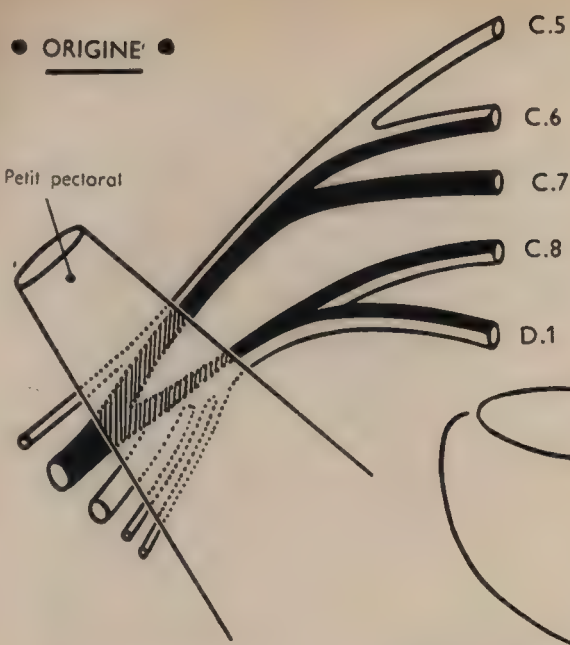


• RAPPORTS DANS L'AISSELLE •

Tronc secondaire ant.-ext
A. axillaire
V. Axillaire
N. Musculo-cutané
Canal veineux collatéral
N. Circonflexe
A. Circonflexe ant.
N. Médian
N. cubital
N. Brachial cutané interne
Accessoire du B.C.I.
N. du grand dentelé
Art. scapulaire inf.
A. mammaire externe
N. Radial
Groupe huméral

# NERF MÉDIAN

## • TRAJET & COLLATÉRALES AU BRAS •

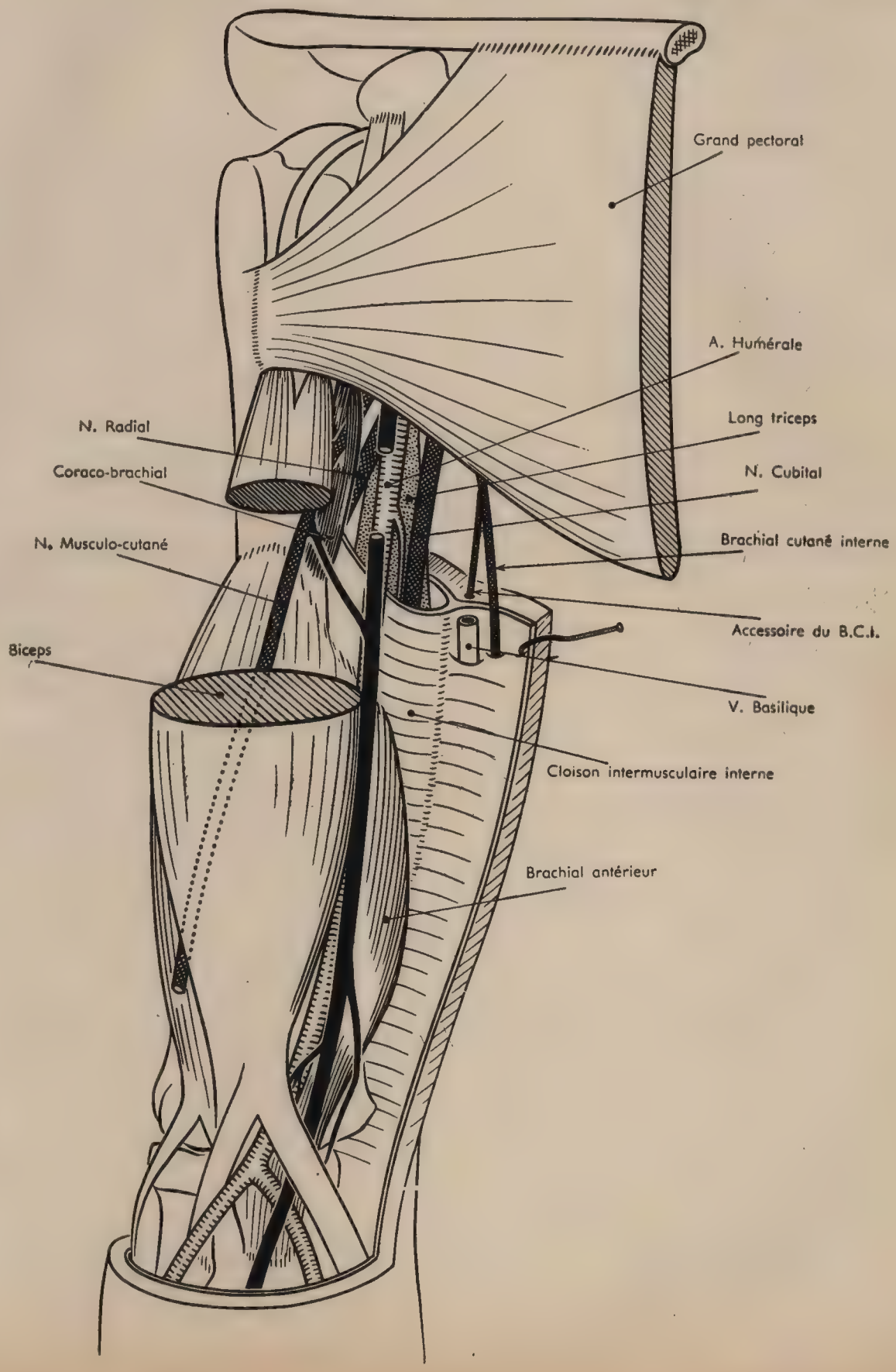

5

# NERF MÉDIAN

## • TRAJET & COLLATÉRALES AU PLI DU COUDE •

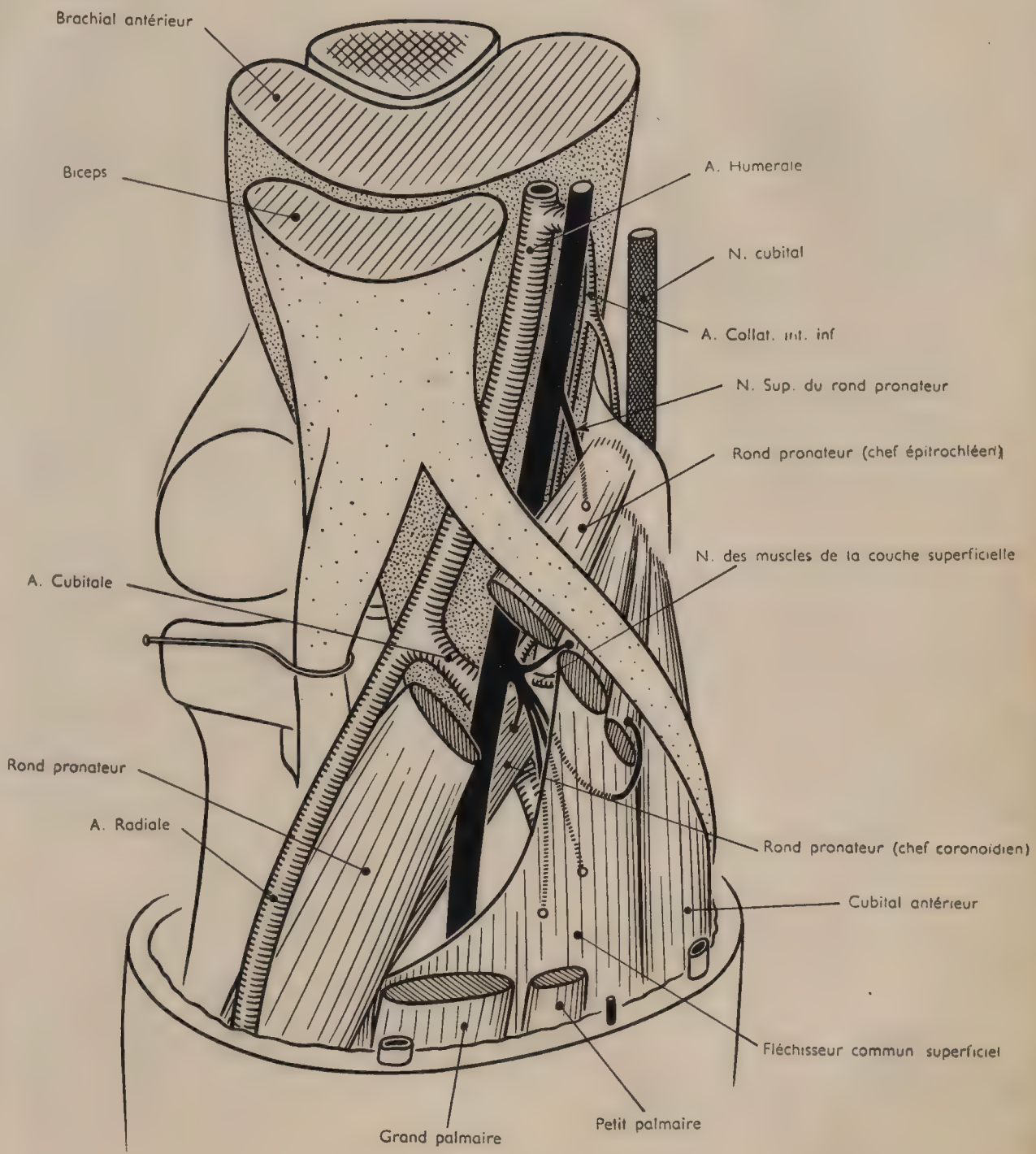

# NERF MÉDIAN

## TRAJET & COLLATÉRALES A L'AVANT-BRAS

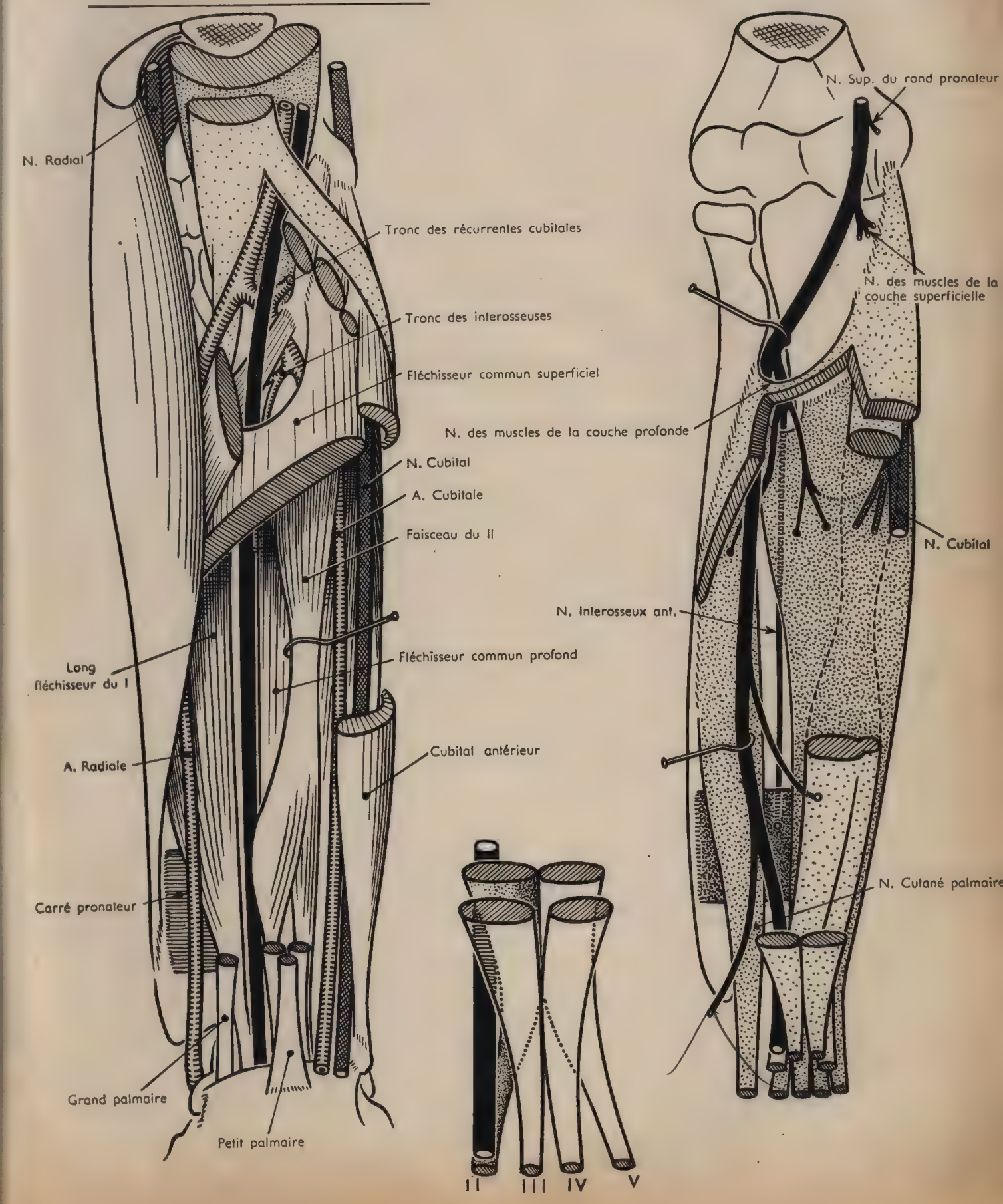

7

# NERF MÉDIAN

## ● DISTRIBUTION A LA MAIN & AUX DOIGTS ●

A. Radiale

Grand palmaire

Ligt. annulaire antérieur

Tronc externe

Court abducteur du I

Opposant du I

Court fléchisseur du I

Rameau thénarien

Long fléchisseur du I

Adducteur du I

Lombrical

Long fléchisseur du I (et sa gaîne)

Fléchisseur du II superficiel

Cul-de-sac prétendineux

A. et N. Cubital

Tronc interne

Anastomose avec le N. Cubital

Arcade palmaire superficielle

I

II

III

IV

V

Collatéral dorsal

A. collatérale

Collatéral palmaire

META

# NERF MÉDIAN

## COUPE A L'AVANT-BRAS

Grand palmaire
Rond pronateur
Petit palmaire
N. Médian (dans la gaîne du F.C.S.)
F.C.S.
Aponèvrose profonde
Muscles innervés
N. Interosseux
F. du I.
F.C.P.

## TERRITOIRE SENSITIF

Face palmaire

Face dorsale

# NERF MUSCULO-CUTANÉ

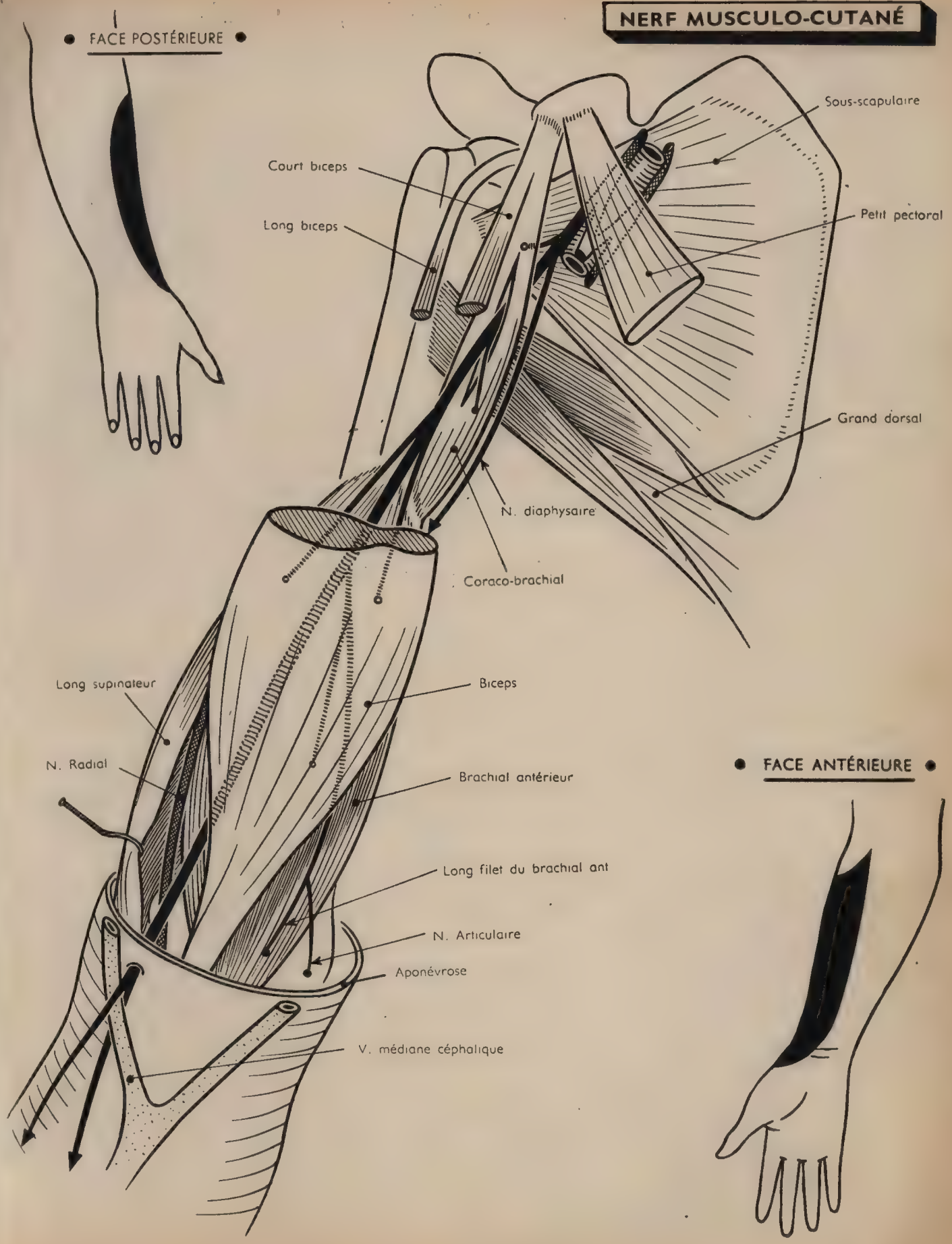

# NERF BRACHIAL CUTANÉ INTERNE ET ACCESSOIRE DU B.C.I.

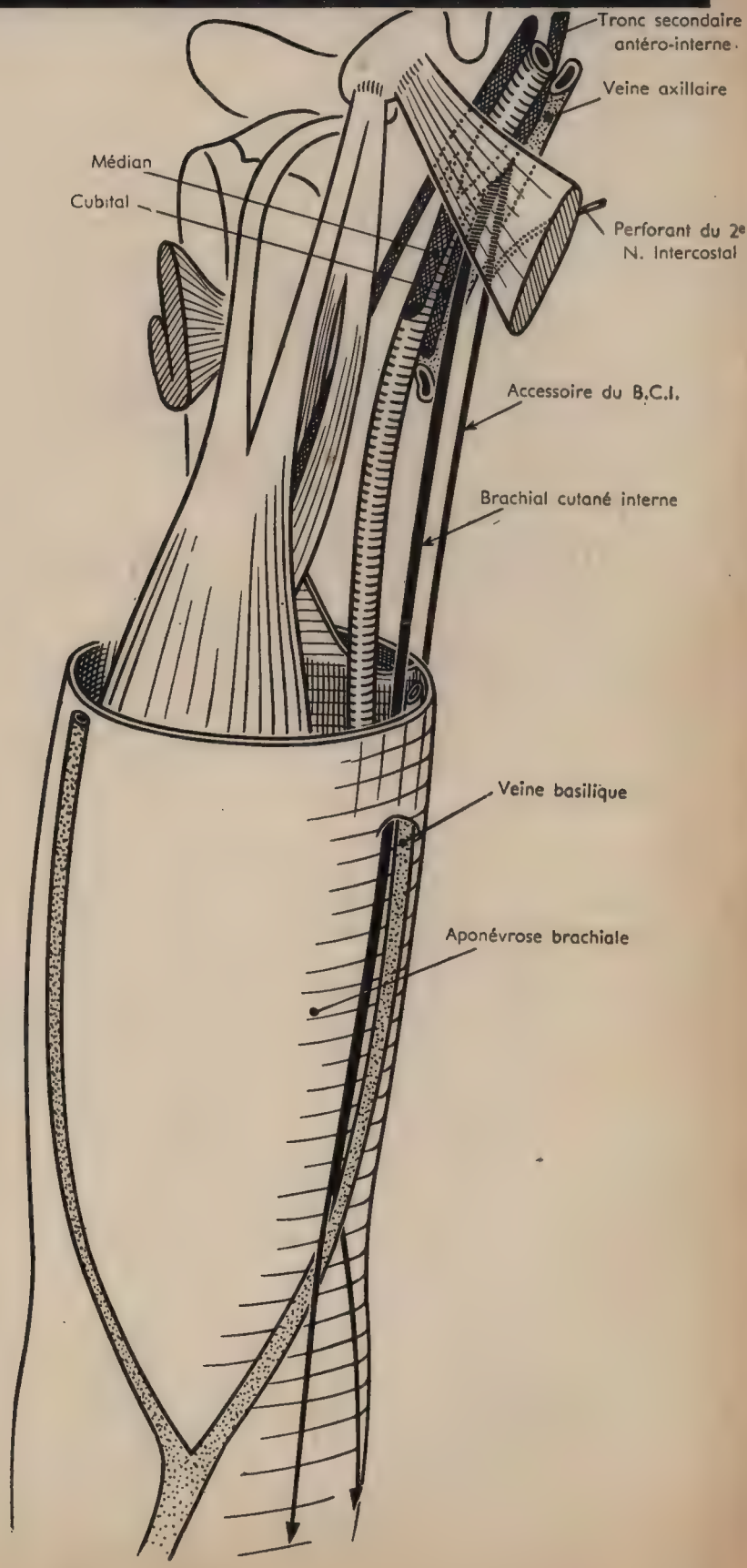

# NERF CIRCONFLEXE

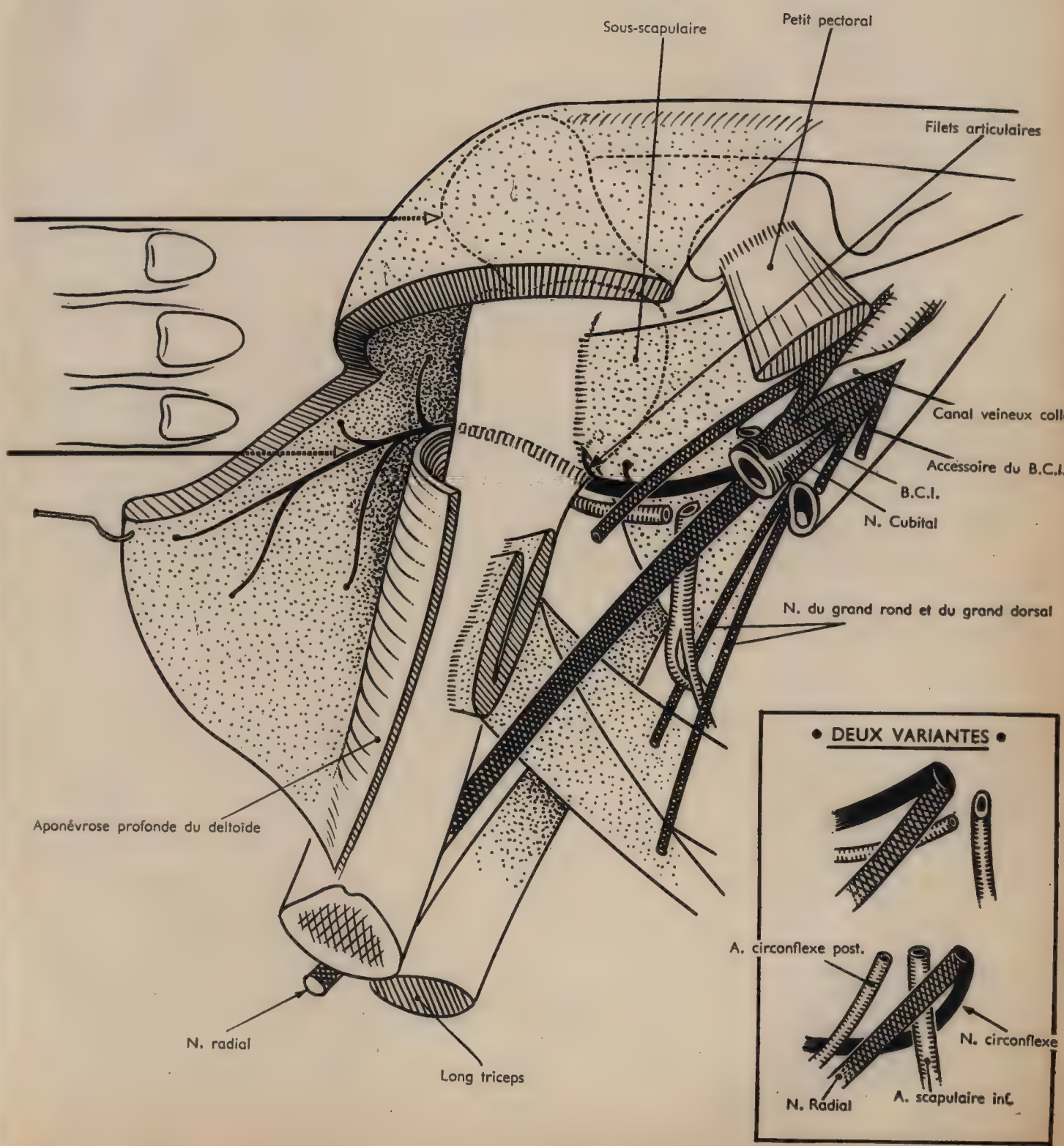

# NERF CIRCONFLEXE

● VUE POSTÉRIEURE ●

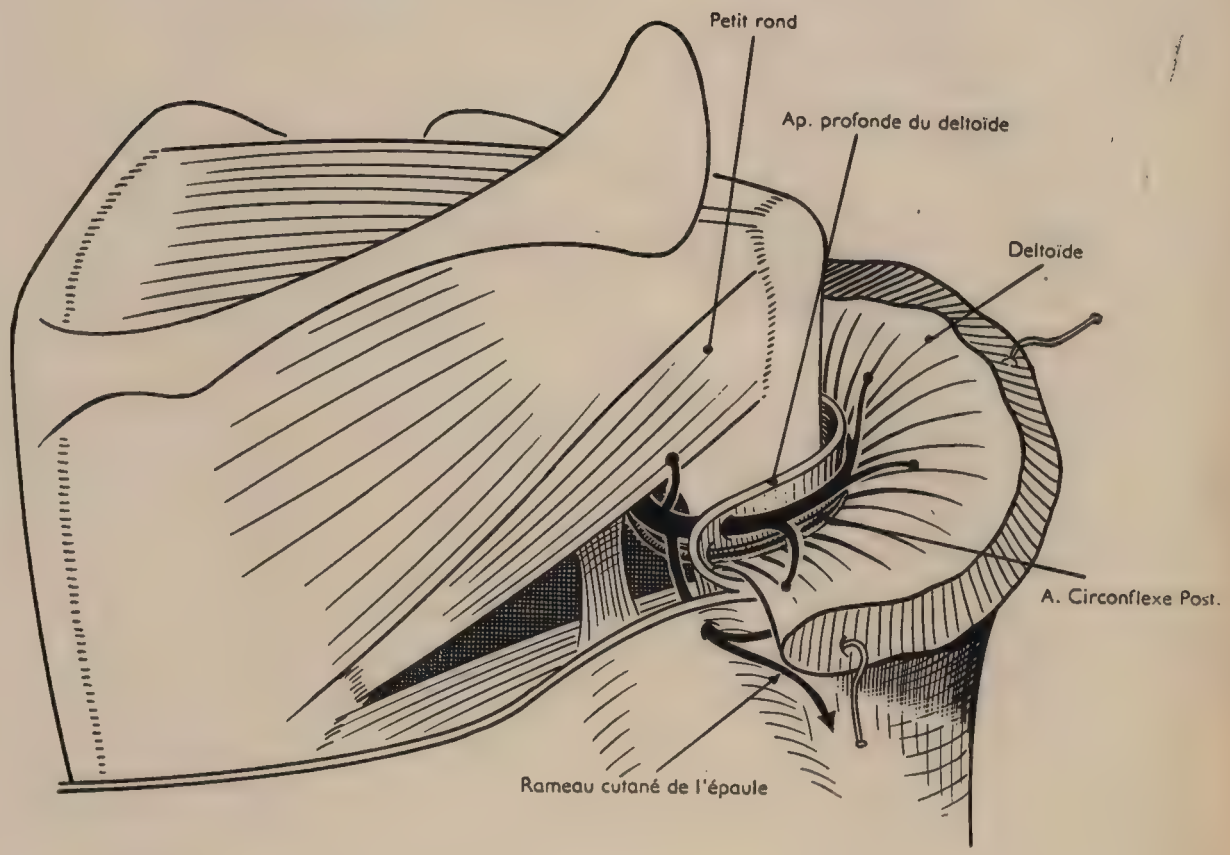


● TERRITOIRE SENSITIF ●

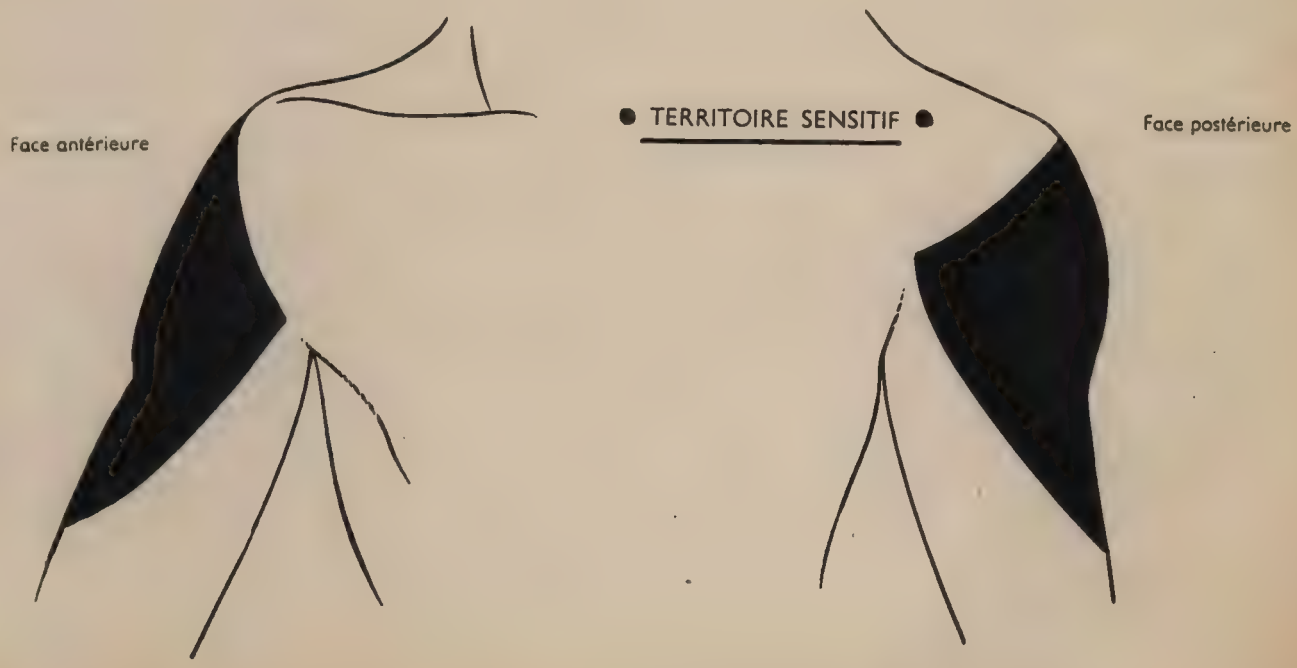

# NERF RADIAL

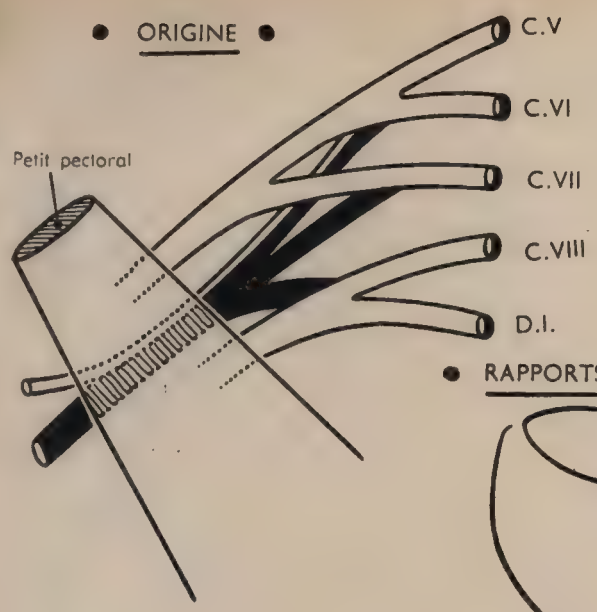


## RAPPORTS DANS L'AISSELLE ET DANS LA FENTE HUMÉRO-TRICIPITALE

A. Axillaire
V. Axillaire
N. Médian
N. Musculo-cutané
N. Circonflexe
A. circonflexe post.
N. Radial
A. Humérale profonde
Rameau cutané interne
N. Cubital
Brachial cutané interne
Accessoire du B.C.I.
A. scapulaire inf.
N. du grand rond
N. du grand dorsal

## DEUX VARIANTES

A. Scapulaire inférieure
A. Circonflexe post.
N. circonflexe
N. radial

# NERF RADIAL

● RAPPORTS & COLLATÉRALES A LA LOGE POSTÉRIEURE DU BRAS ●

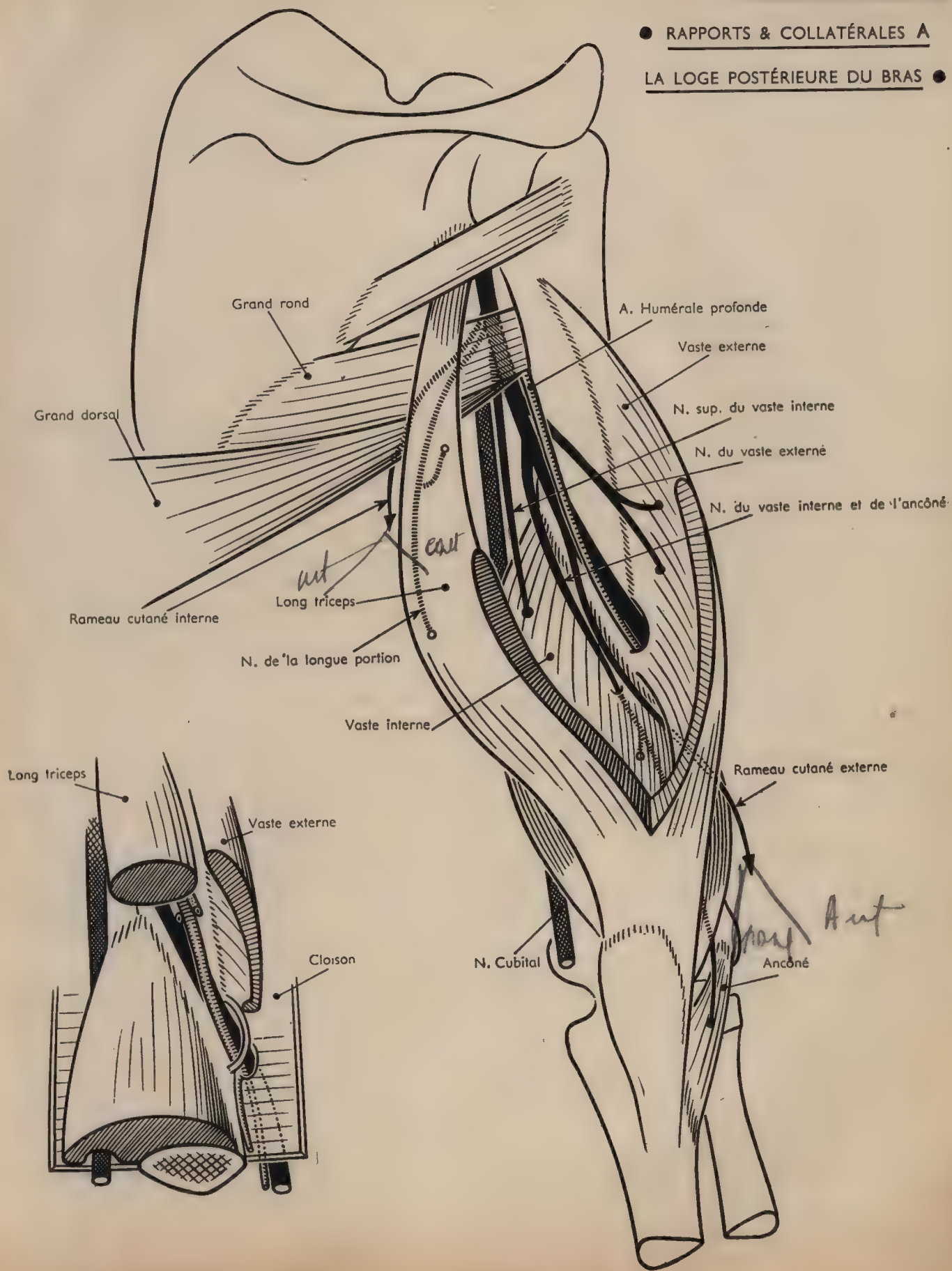

## ● RAPPORTS & COLLATÉRALES DANS LA GOUTTIÈRE BICIPITALE EXTERNE ●

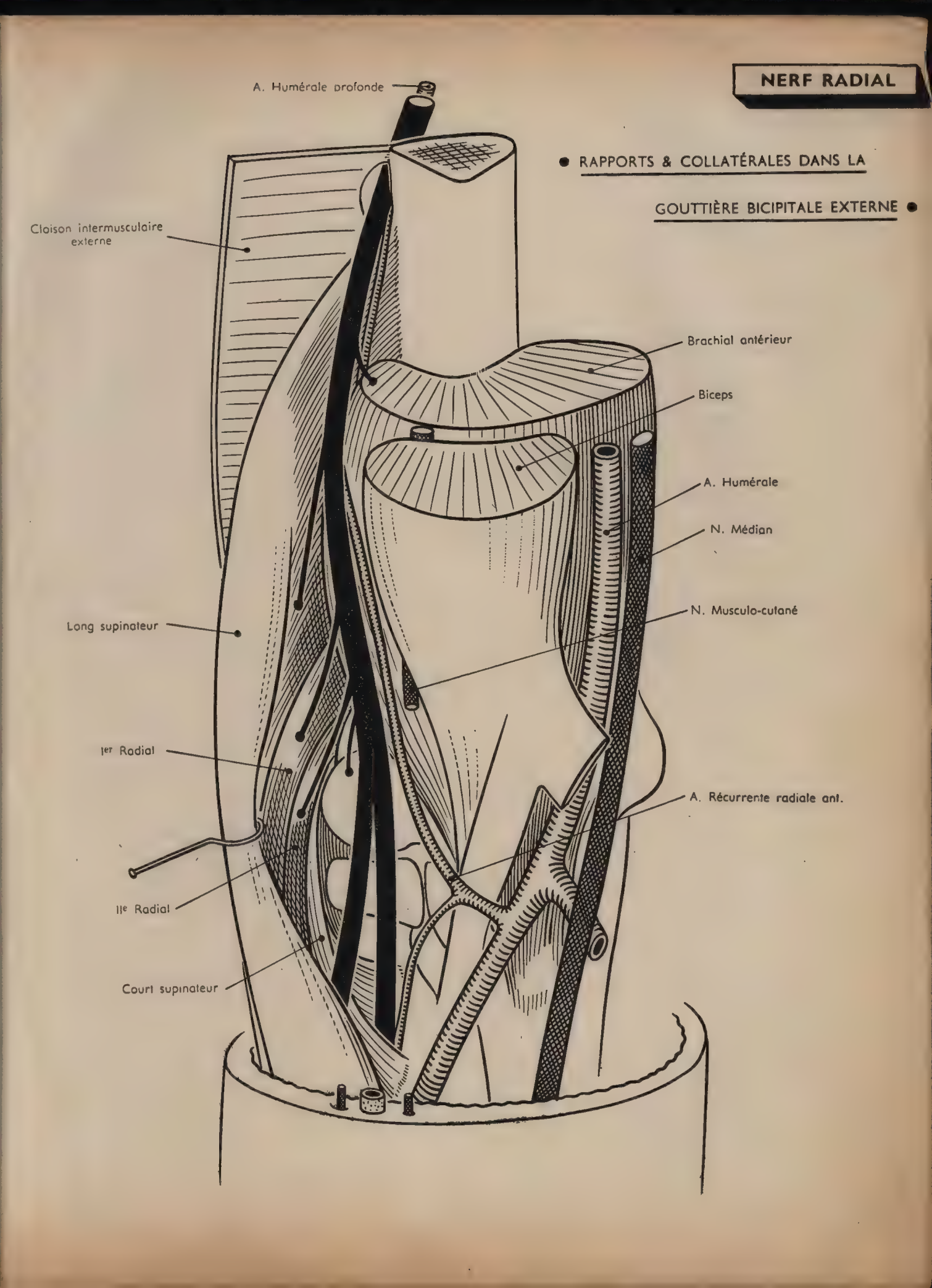

## BRANCHE TERMINALE POSTÉRIEURE

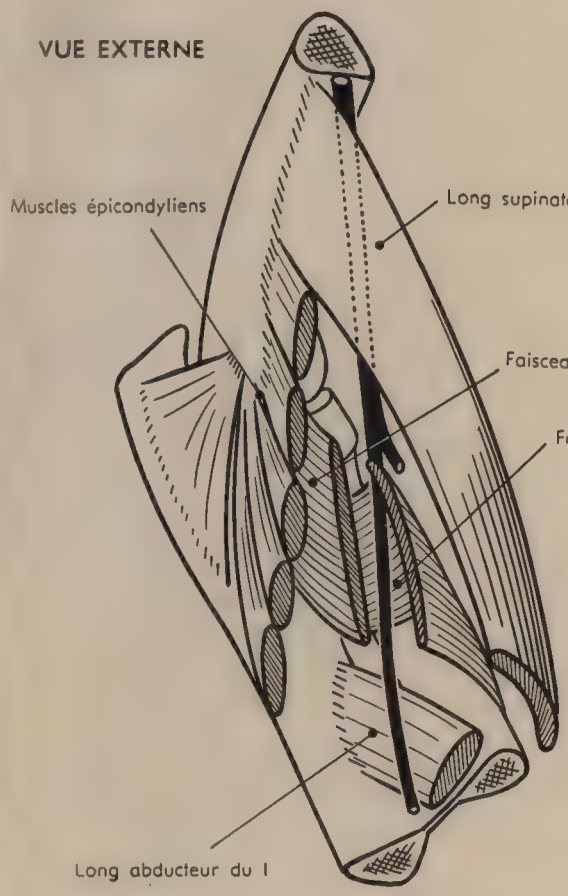


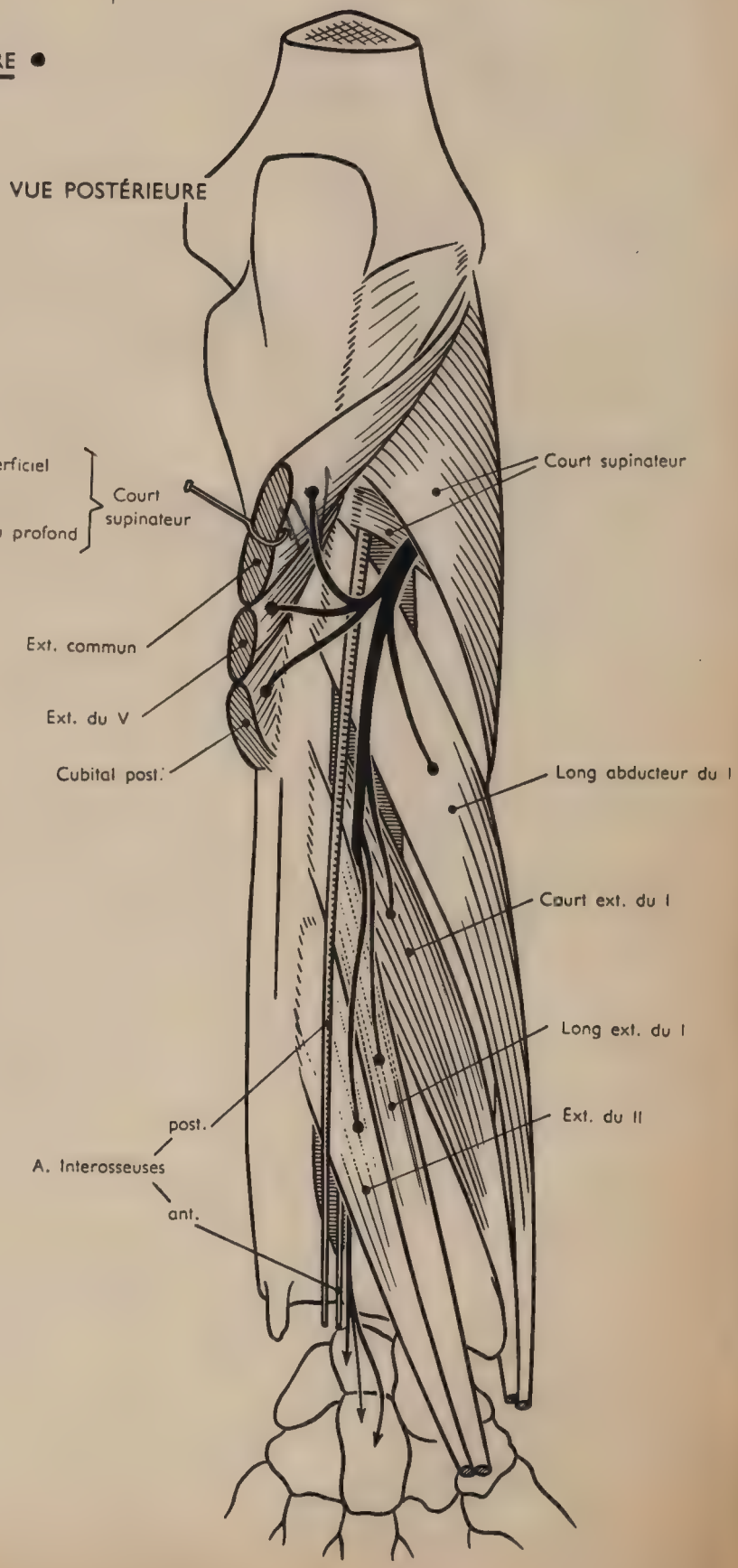

## BRANCHE TERMINALE ANTÉRIEURE

Long supinateur

Branche postérieure

Court supinateur

Rond pronateur

Radiaux

Fléchisseur commun superficiel

Long supinateur

Carré pronateur

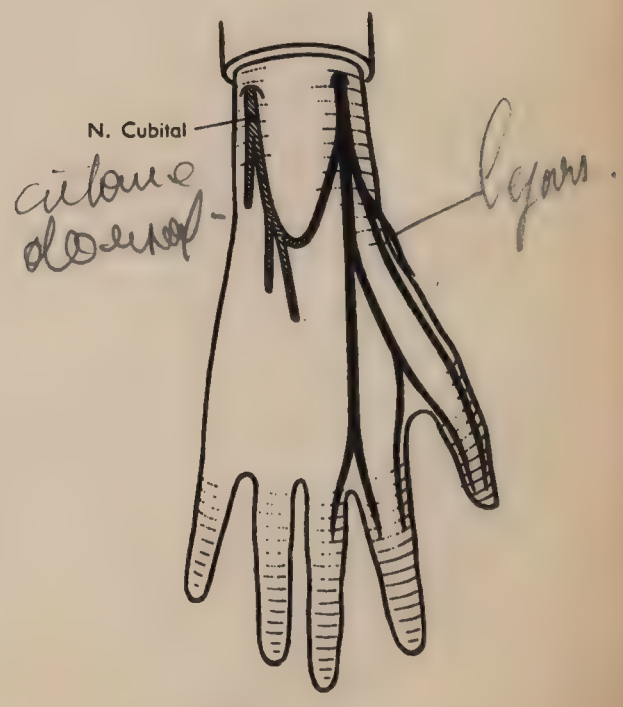


Face dorsale

# NERF RADIAL

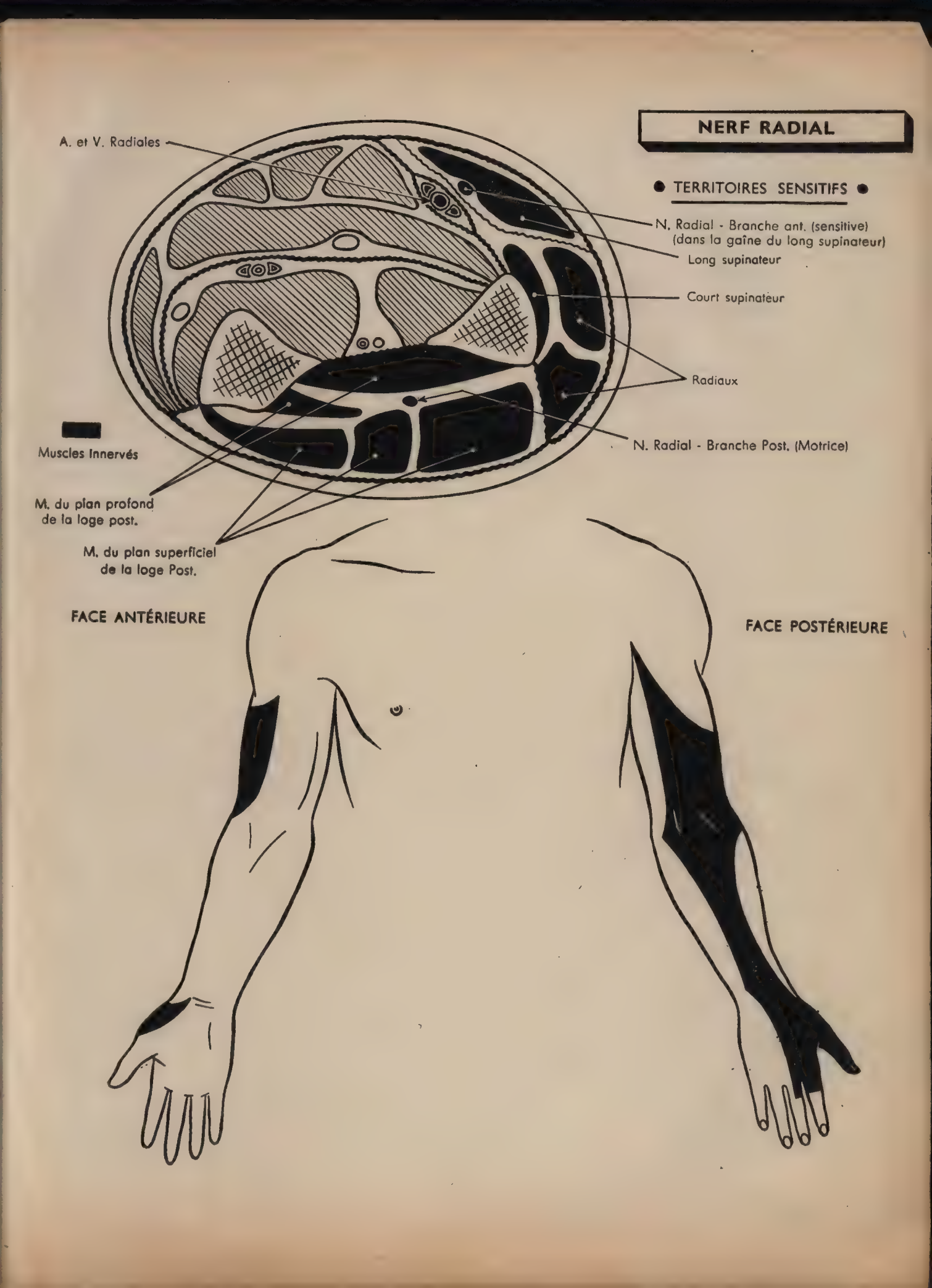
A. et V. Radiales
● TERRITOIRES SENSITIFS ●
N. Radial - Branche ant. (sensitive)
(dans la gaîne du long supinateur)
Long supinateur
Court supinateur
Radiaux
N. Radial - Branche Post. (Motrice)
Muscles Innervés
M. du plan profond
de la loge post.
M. du plan superficiel
de la loge Post.
FACE ANTÉRIEURE
FACE POSTÉRIEURE

# NERF CUBITAL

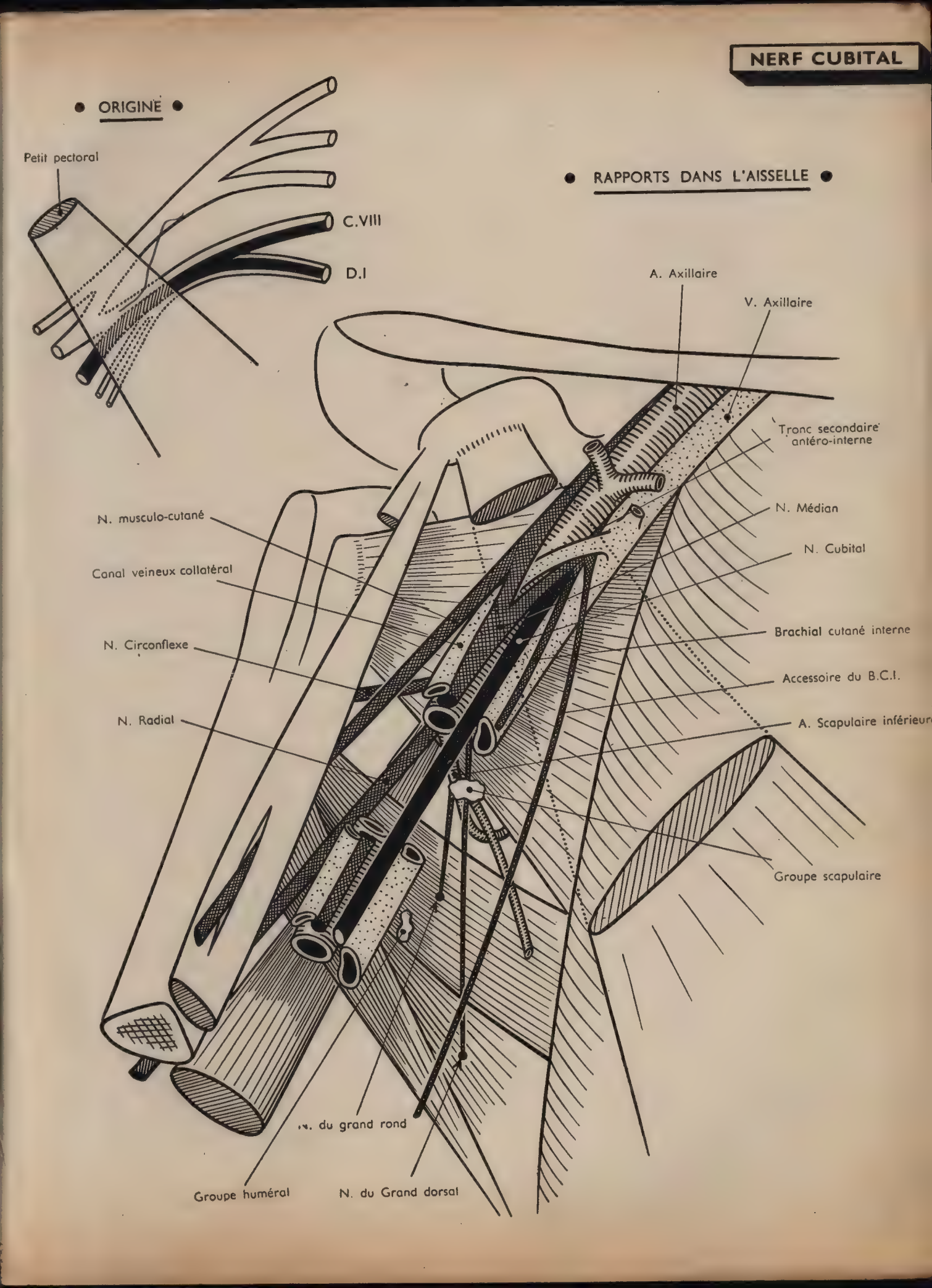

# NERF CUBITAL

## RAPPORTS 1/3 SUP. DU BRAS

(Vue antérieure)

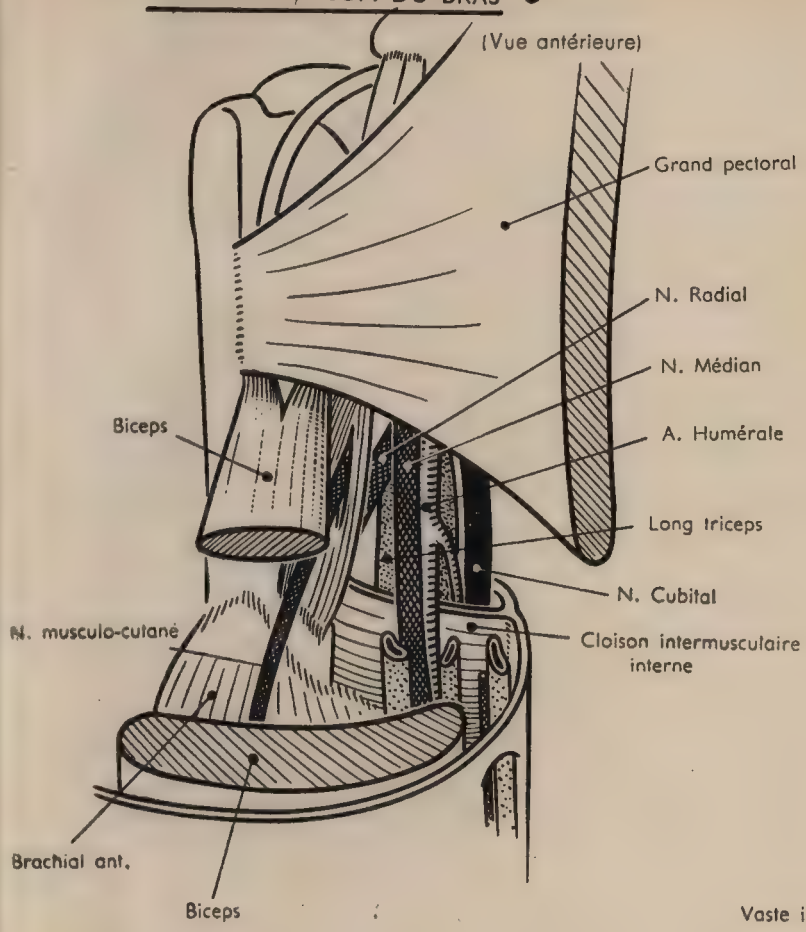


## RAPPORTS 2/3 INF. DU BRAS

(Vue Postérieure)

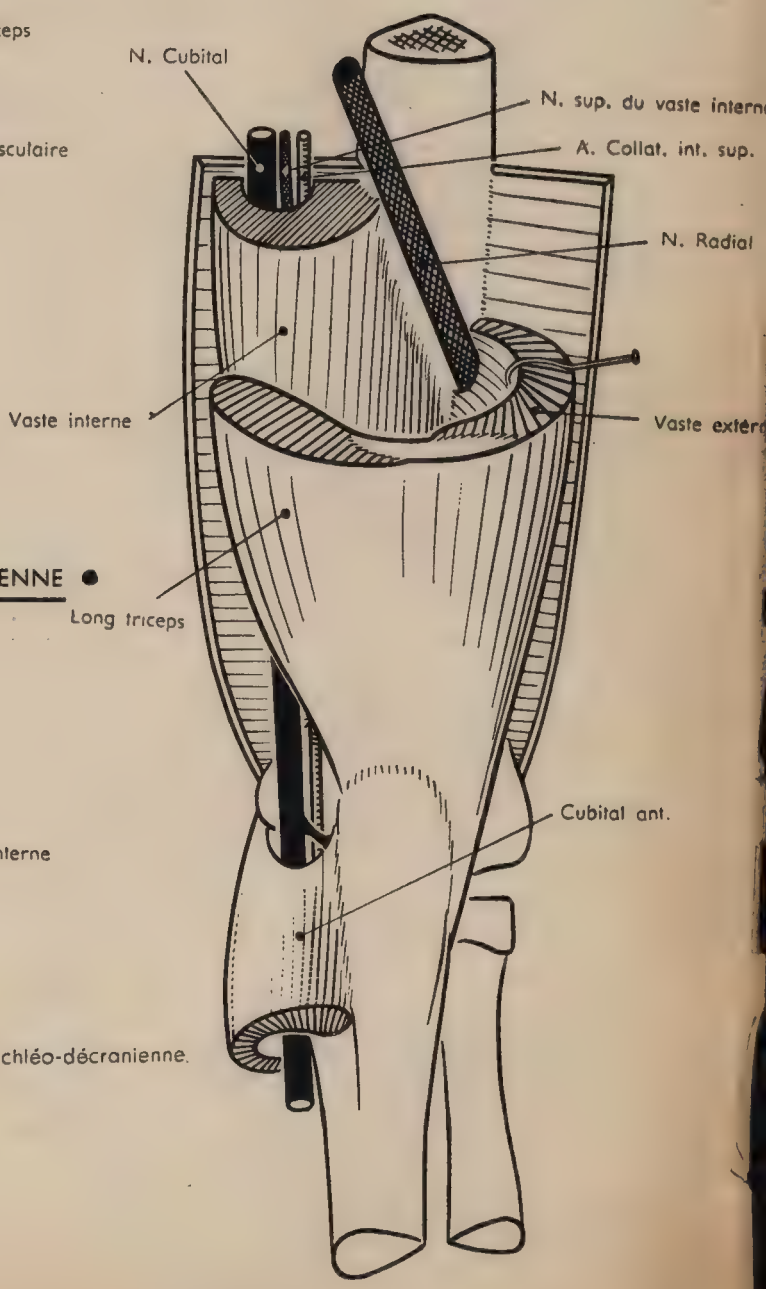


## RAPPORTS GOUTTIÈRE ÉPITROCHLÉO-OLÉCRANIENNE

— vue post. interne

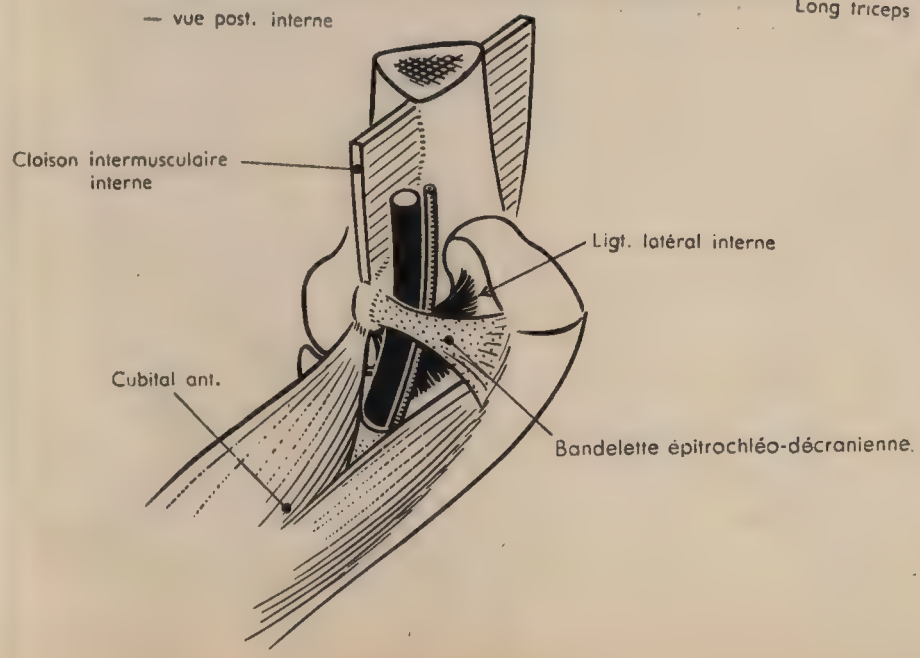

# NERF CUBITAL

## RAPPORTS & COLLATÉRALES A L'AVANT-BRAS

A. Humérale

A. radiale

A. Cubitale

N. Médian

Long fléchisseur du I

Fléchisseur commun superficiel

N. Médian

Petit palmaire

Cubital antérieur

Fléchisseur commun profond

N. Cutané dorsal

## COUPE 1/3 SUP. 1/3 MOY.

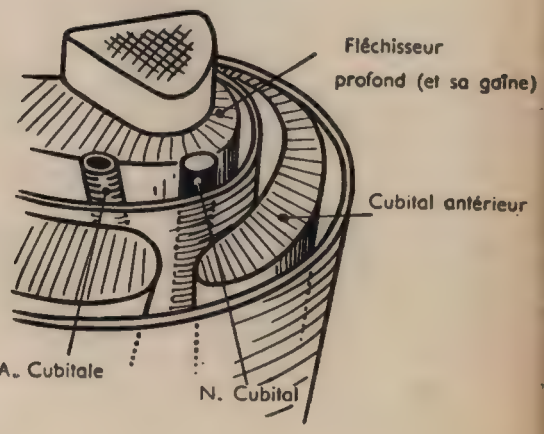


## NERF CUTANÉ DORSAL

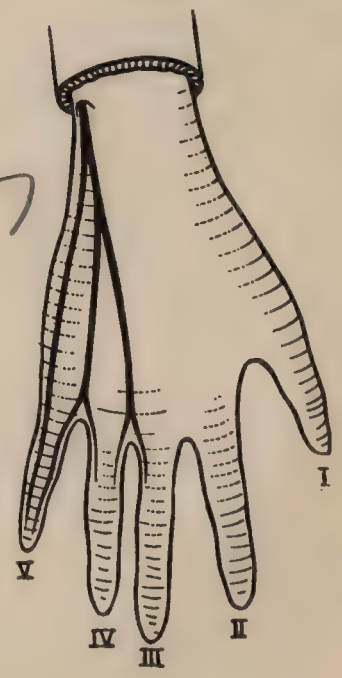

# NERF CUBITAL

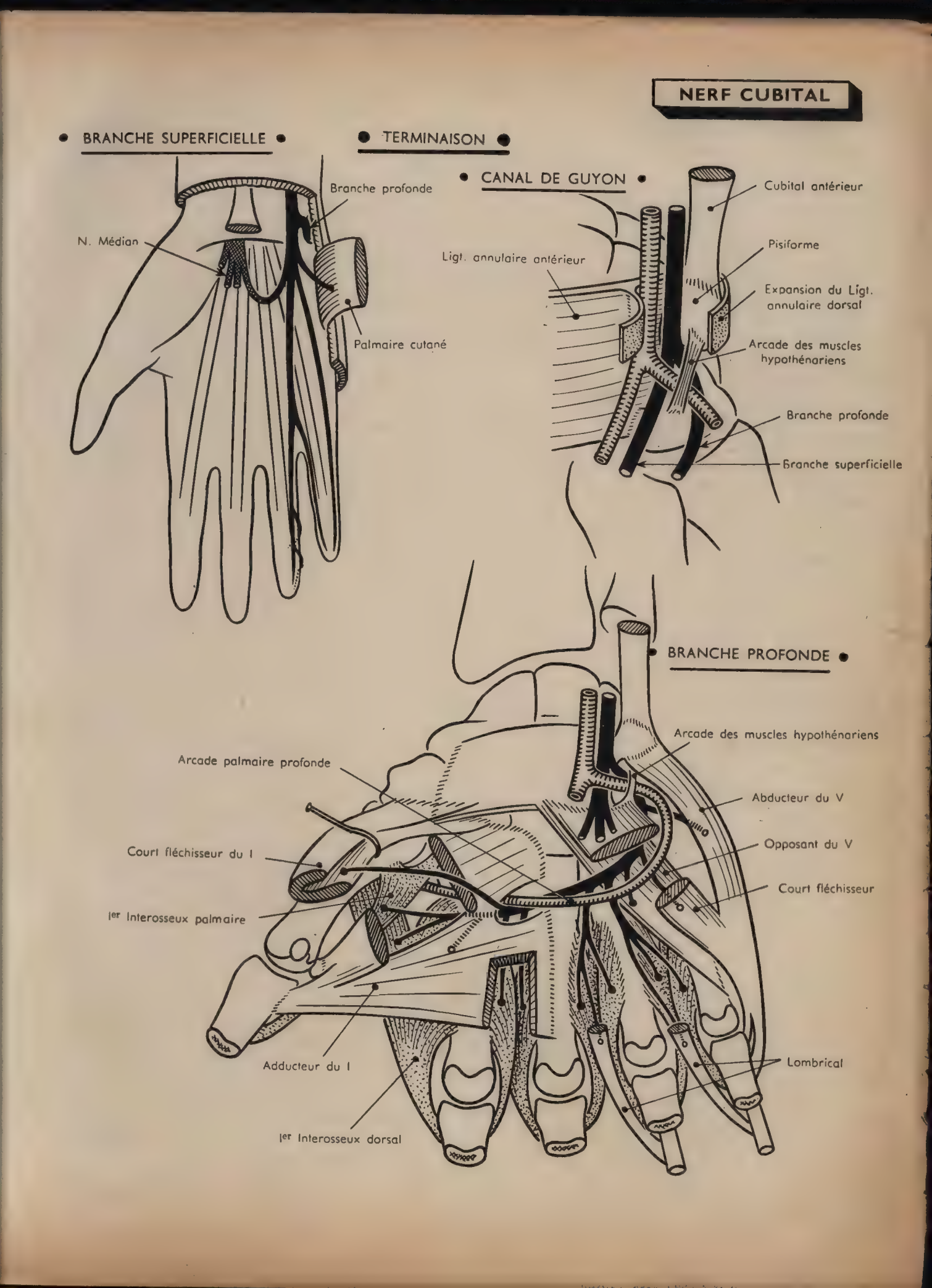

# NERF CUBITAL

## COUPE A L'AVANT-BRAS

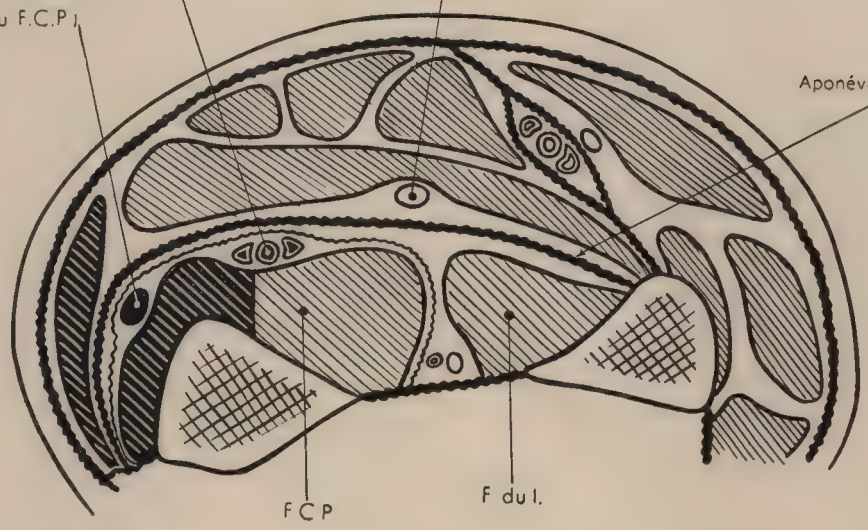


Muscles innervés

## TERRITOIRE SENSITIF

Face palmaire

Face dorsale

# CANAL CARPIEN

## • LIMITES •

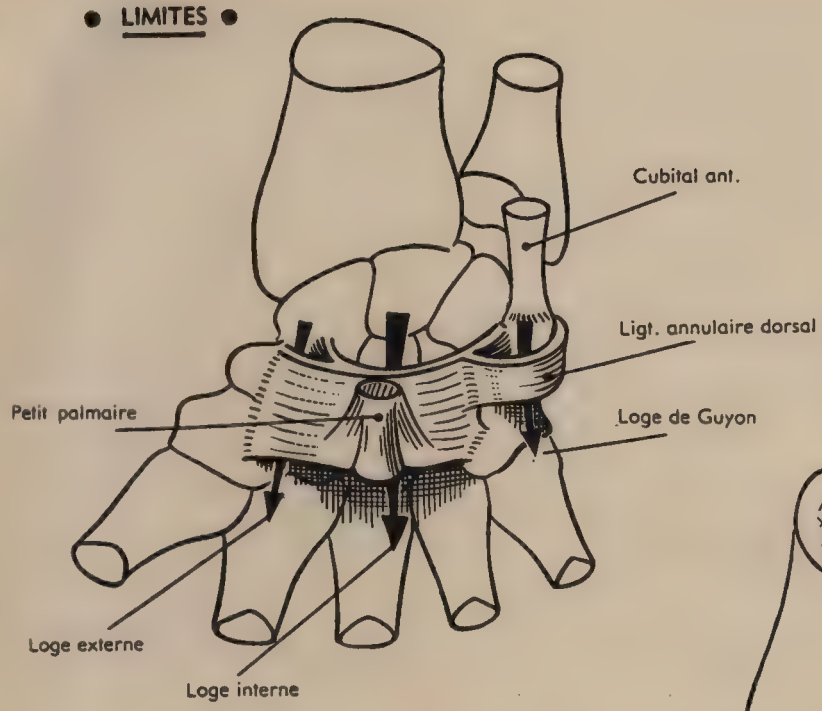


## • CONTENU •

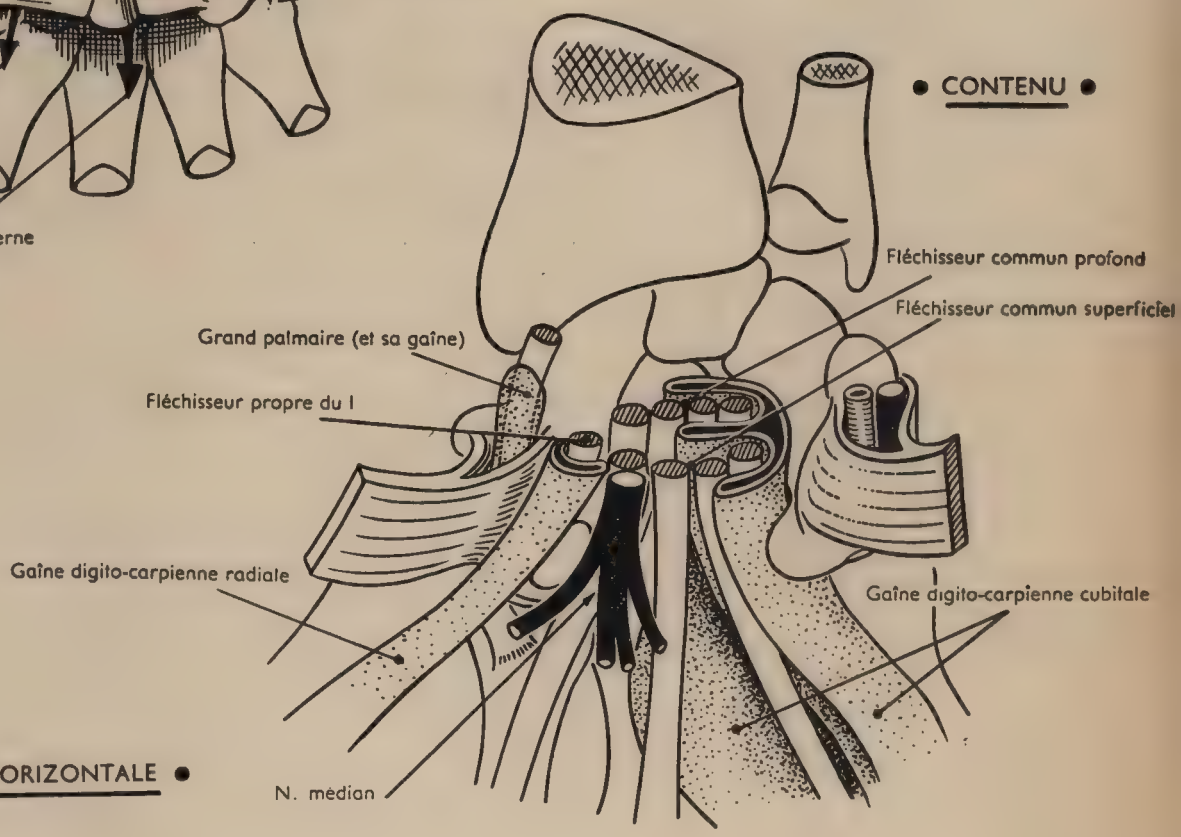


## • COUPE HORIZONTALE •

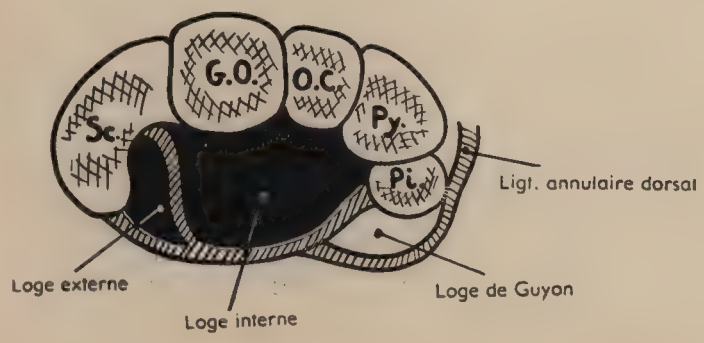

# TABATIÈRE ANATOMIQUE

( Vue postero-externe )

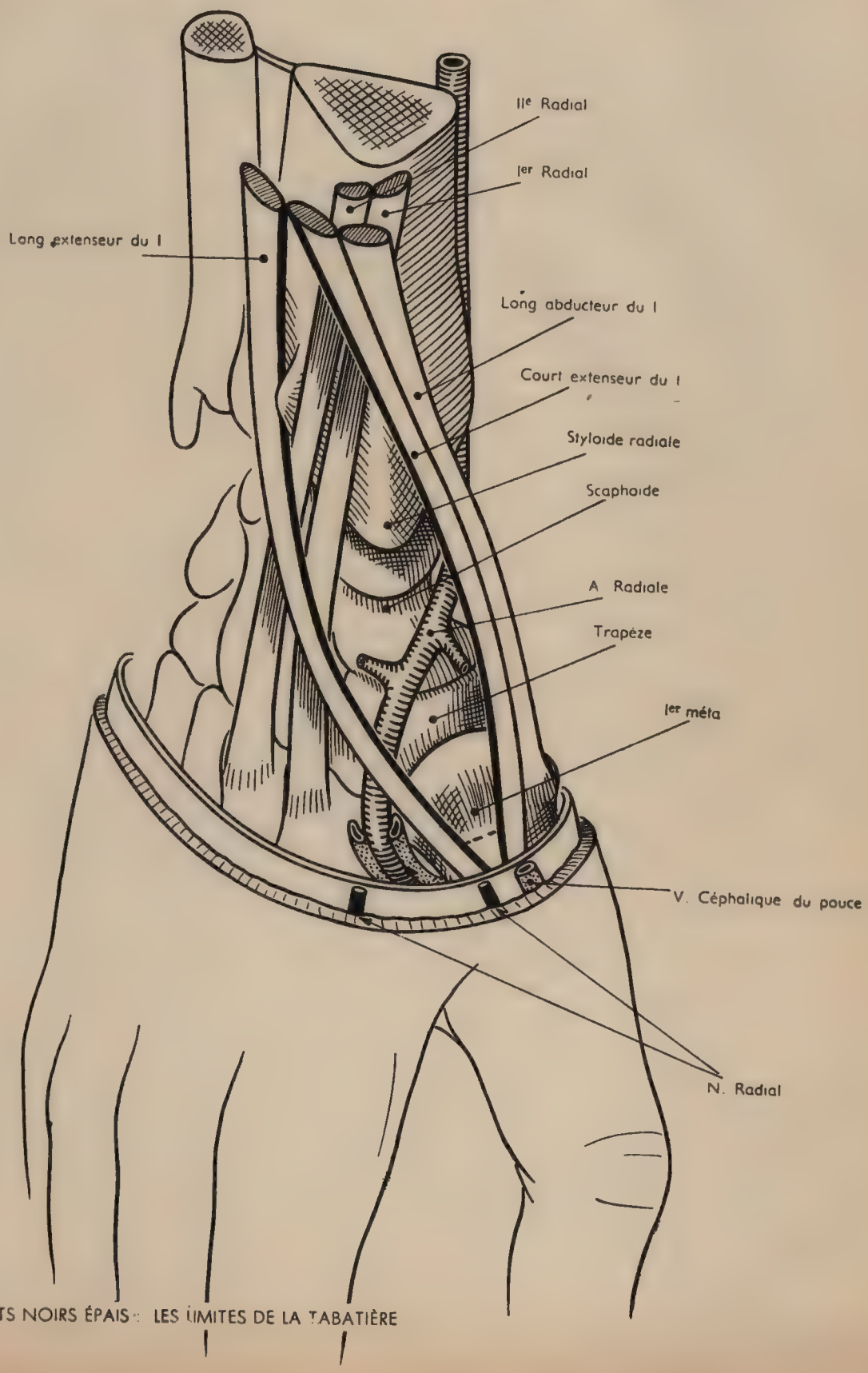


EN TRAITS NOIRS ÉPAIS : LES LIMITES DE LA TABATIÈRE

# INNERVATION SENSITIVE DE LA MAIN

(main droite)

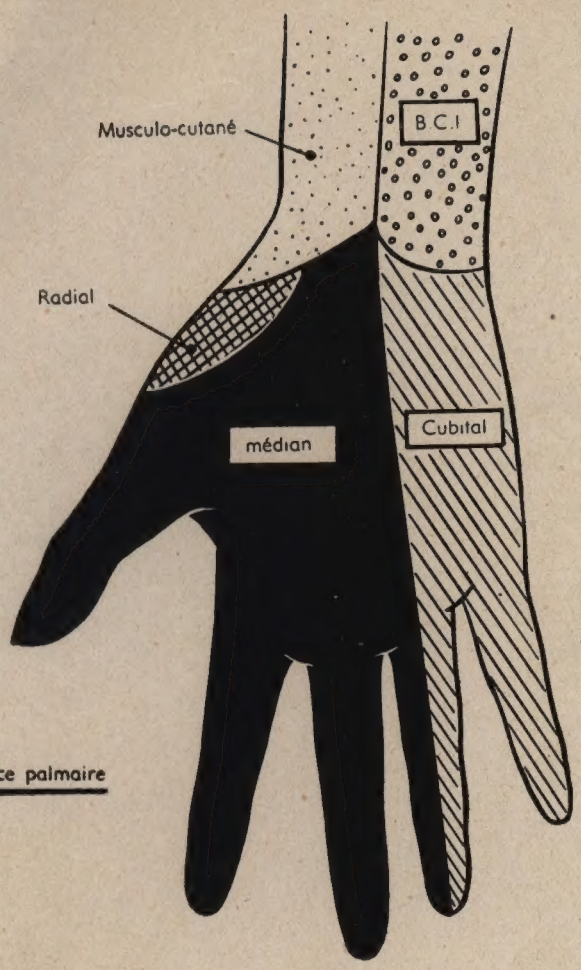


Face palmaire

Face dorsale

# LISTE DES FASCICULES

## FASCICULE I
### OSTÉOLOGIE DU MEMBRE SUPÉRIEUR

Clavicule
Omoplate
Humérus
Radius
Cubitus
Carpe
Métacarpe
Phalanges

## FASCICULE II
### OSTÉOLOGIE DU MEMBRE INFÉRIEUR

Os iliaque
Fémur
Rotule
Tibia
Péroné
Astragale
Calcanéum
Tarse antérieur
Métatarse - Phalanges

## FASCICULE III
### ARTHROLOGIE DES MEMBRES

MEMBRE SUPÉRIEUR

Ligaments coraco-claviculaires
Articulation de l'épaule
Articulation du coude
Articulation radio-carpienne

MEMBRE INFÉRIEUR

Ligaments sacro-sciatiques - Membrane obturatrice
Échancrures sciatiques
Articulation coxo-fémorale
Articulation du genou
Articulation tibio-tarsienne

## FASCICULE IV
### MUSCLES DU MEMBRE SUPÉRIEUR

Muscles de l'épaule
Muscles pectoraux
Parois du creux axillaire
Muscles et loges du bras
Muscles et loges de l'avant-bras
Gaînes des tendons fléchisseurs
Muscles et loges de la main

## FASCICULE V
### MUSCLES DU MEMBRE INFÉRIEUR

Muscles fessiers
Muscles pelvi-trochantériens
Muscles et loges de la cuisse
Muscles et loges de la jambe
Muscle pédieux

## FASCICULE VI
### VAISSEAUX DU MEMBRE SUPÉRIEUR

Artère axillaire
Artère humérale
Artères de l'avant-bras
Réseau artériel péri-articulaire du coude
Artères de la main
Veines superficielles
Lymphatiques du creux axillaire

## FASCICULE VII
### VAISSEAUX DU MEMBRE INFÉRIEUR

Branches extra-pelviennes de l'artère hypogastrique
Artère fémorale
Artère poplitée
Artères de la jambe
Réseau artériel péri-articulaire du genou
Veines superficielles
Lymphatiques du triangle de Scarpa
Canal calcanéen

## FASCICULE VIII
### NERFS DU MEMBRE SUPÉRIEUR

Plexus brachial
Nerf médian
Nerf musculo-cutané
Nerf brachial cutané interne et son accessoire
Nerf cubital
Nerf circonflexe
Nerf radial
Innervation sensitive de la main
Canal carpien
Tabatière anatomique

## FASCICULE IX
### NERFS DU MEMBRE INFÉRIEUR

Nerf crural
Nerf obturateur
Plexus sacré
Nerf grand sciatique
Nerf sciatique poplité interne
Nerf sciatique poplité externe

## FASCICULE X
### OSTÉOLOGIE DE LA TÊTE (Ire partie)

Frontal
Ethmoïde
Sphénoïde
Temporal
Pariétal
Occipital
Trous et canaux de la base du crâ

## FASCICULE XI
### OSTÉOLOGIE DE LA TÊTE (IIe partie) ET DU TRONC

Maxillaire supérieur
Palatin - Unguis - Vomer
Malaire
Os propres du nez - Cornet inférieur
Maxillaire inférieur
Fosses nasales osseuses
Cavités orbitaires
Fosse ptérygo-maxillaire
Fosse temporale
Os hyoïde
Vertèbres
Sacrum
Côtes
Sternum

## FASCICULE XII
### MUSCLES DU COU ET DU TRONC

Muscle sterno-cléido-mastoïdien
Muscles masticateurs
Muscles de la paroi abdominale
Canal inguinal
Muscle psoas-iliaque
Diaphragme

## FASCICULE XIII
### VAISSEAUX DU COU

Artère sous-clavière
Artère carotide primitive
Artère carotide interne
Artère carotide externe
Veine jugulaire interne

## FASCICULE XIV
### THORAX

Trachée
Œsophage
Cœur (configuration externe et interne; rapports)
Péricarde
Crosse de l'aorte
Culs-de-sac de la plèvre
Ligament triangulaire du po
Pédicules pulmonaires